FACULTÉ DE MÉDECINE DE PARIS

Année 1888 — N°

THÈSE

POUR LE

DOCTORAT EN MÉDECINE

Présentée et soutenue le Jeudi 15 Mars 1888, à 1 heure

Par Félix LEJARS

Né à Unverre (Eure-et-Loir), le 30 janvier 1863

Ancien interne lauréat des Hôpitaux

Prosecteur à la Faculté.

DU

GROS REIN POLYKYSTIQUE DE L'ADULTE

Président : M. VERNEUIL, professeur.

Juges { MM. POLAILLON, professeur.
BOUILLY et JALAGUIER, agrégés.

PARIS

G. STEINHEIL, ÉDITEUR

2, Rue Casimir-Delavigne, 2

87-1888

FACULTE DE MÉDECINE DE PARIS

Doyen ..... M. BROUARDEL.

Professeurs	MM.
Anatomie	FARABEUF.
Physiologie	Ch. RICHET.
Physique médicale	GARIEL.
Chimie organique et chimie minérale	GAUTIER.
Histoire naturelle médicale	BAILLON.
Pathologie et thérapeutique générales	BOUCHARD.
Pathologie médicale	DAMASCHINO. DIEULAFOY.
Pathologie chirurgicale	GUYON. LANNELONGUE.
Anatomie pathologique	CORNIL.
Histologie	MATHIAS DUVAL.
Opérations et appareils	DUPLAY.
Pharmacologie	REGNAULD.
Thérapeutique et matière médicale	HAYEM.
Hygiène	PROUST.
Médecine légale	BROUARDEL.
Accouchements, maladies des femmes en couches et des enfants nouveau-nés	TARNIER.
Histoire de la médecine et de la chirurgie	LABOULBÈNE.
Pathologie comparée et expérimentale	N...
Clinique médicale	SEE (G.). POTAIN. JACCOUD. PETER.
Maladies des enfants	GRANCHER.
Clinique de pathologie mentale et des maladies de l'encéphale	BALL.
Clinique des maladies nerveuses	CHARCOT.
Clinique chirurgicale	RICHET. VERNEUIL. TRELAT. LE FORT.
Clinique ophthalmologique	PANAS.
Clinique d'accouchements	N...
Clinique des maladies syphilitiques	FOURNIER.

Professeurs honoraires : MM. GAVARRET, SAPPEY, HARDY et PAJOT.

Agrégés en exercice.

MM.	MM.	MM.	MM.
BALLET.	GUEBHARD.	PEYROT.	REYNIER.
BLANCHARD.	HANOT.	POIRIER, Chef des travaux anatomiques.	RIBEMONT-DESSAIGNES.
BOUILLY.	HANRIOT.	POUCHET.	ROBIN (Albert)
BRISSAUD.	HUTINEL.	QUENU.	SCHWARTZ.
BRUN.	JALAGUIER.	QUINQUAUD.	SEGOND.
BUDIN.	JOFFROY.	RAYMOND.	TROISIER.
CAMPENON.	KIRMISSON.	RECLUS.	VILLEJEAN.
CHAUFFARD.	LANDOUZY.	REMY.	
DEJERINE.	MAYGRIER.		

Secrétaire de la Faculté : M. PUPIN.

Par délibération en date du 9 décembre 1798, l'École a arrêté que les opinions émises dans les dissertations qui lui seront présentées doivent être considérées comme propres à leurs auteurs, et qu'elle n'entend leur donner aucune approbation ni improbation.

A LA MÉMOIRE DE MON PÈRE

A MA MÈRE

A MES MAITRES

A MES AMIS

A MON ÉMINENT ET VÉNÉRÉ MAITRE

M. LE PROFESSEUR VERNEUIL

Membre de l'Institut et de l'Académie de Médecine
Chirurgien de l'Hôpital de la Pitié

MON PRÉSIDENT DE THÈSE

DU

GROS REIN POLYKYSTIQUE

DE L'ADULTE

INTRODUCTION

L'étude des tumeurs solides et des kystes hydatiques du rein est aujourd'hui, grâce à de récents travaux, presque complète : il est loin d'en être de même des kystes simples et surtout de la forme anatomique si caractérisée dont nous voulons écrire l'histoire.

En 1884, à l'hôpital Cochin, sur un fœtus à terme de la Maternité, nous étions frappé de trouver l'abdomen presque totalement rempli et distendu par deux énormes grappes kystiques : les reins en pleine dégénérescence.

A deux reprises, nous avons retrouvé chez l'adulte ces gros reins polykystiques, l'histoire clinique des deux malades avait été d'un haut intérêt. Autour de ces deux cas et de deux autres faits inédits qui nous ont été confiés, nous avons cherché à grouper les observations publiées, et de cet ensemble à dégager les traits d'un type morbide.

Si nous n'apportons pas de documents susceptibles de trancher définitivement la question pathogénique, c'est pourtant au type de l'épithélioma mucoïde que paraît devoir se rapporter, dans la majo-

rité des faits, le gros rein polykystique. Cliniquement, il appartient au groupe déjà fort étendu des maladies kystiques; c'est une tumeur du rein, qui a ses caractères et son évolution à elle; tumeur qu'on peut et qu'on doit diagnostiquer; tumeur qui peut prêter à une intervention funeste. Tels sont les faits que nous cherchons à mettre en lumière.

Avant de commencer ce travail, c'est pour nous un devoir de l'offrir aux maîtres pour qui nous avons une si profonde reconnaissance : à nos maîtres dans l'internat, MM. les Drs Th. Anger et Landrieux, les professeurs Le Fort et Verneuil, à MM. les Drs Sevestre, Jalaguier, P. Segond, Ch. Nélaton, Quénu et Brun.

Nous remercions tout particulièrement M. le professeur Le Fort, de la bienveillance qu'il nous a tant de fois témoignée depuis trois ans : nous sommes heureux d'espérer que ses savantes leçons et ses fermes conseils ne nous manqueront jamais.

Deux fois l'élève de M. le professeur Verneuil, qui nous fait l'honneur de présider cette thèse, nous n'oublierons ni ses enseignements, ni surtout la haute et bienfaisante influence qu'il a exercée sur nous pendant tout le cours de nos études.

Nous adressons à M. le professeur Farabeuf l'hommage d'une affection déjà longue et d'un dévouement dont nous sommes fier.

M. le Dr Duguet a eu l'extrême obligeance de mettre à notre disposition une fort belle observation de gros rein polykystique et le manuscrit d'une leçon encore inédite; M. le Dr Malassez a bien voulu nous communiquer ses idées sur la pathogénie de l'affection que nous étudions et nous permettre de les publier : nous sommes heureux de leur offrir ici l'expression de notre bien sincère gratitude. Nous remercions notre excellent ami Beaudouin des examens histologiques et des no es qu'il nous a si généreusement confiés ; et notre collègue et ami Legrand de son observation. Merci à notre vieil ami P. Bonnier, qui a dessiné notre planche.

HISTORIQUE

Nous distinguerons trois périodes dans l'histoire du gros rein polykystique : dans la première, il reste confondu avec les kystes isolés ; plus tard, il tend à devenir une maladie spéciale, un type anatomo-pathologique, mais c'est toujours une trouvaille d'autopsie. Plus récemment enfin, les traits de sa physionomie clinique commencent à se dégager : c'est la période contemporaine.

Les kystes du rein ont été signalés depuis longtemps : c'est à Willis, Bonnet, Léger, Bosc, Van Dœveren, qu'on en fait remonter les plus anciennes observations.

Plater attribue à leur rupture les productions de certaines ascites. Morgagni accepte cette hypothèse.

Bœhmer, Sandifort, Conradi continuent à relater de ces cas isolés.

Hufeland, le premier, parle de kystes multiples qu'il décrit sous le nom de dégénérescence kystique.

La même dégénérescence est observée par Rollet, sur une femme morte dans la rue, et qui ne présentait aucune autre maladie. D'autres faits se rencontrent épars sous les noms de Darles, de Littre, de Fabrice (de Hilden), de Howship, de Bouillaud.

Mais jusque-là nulle distinction précise n'était ébauchée entre les kystes isolés du rein et la dégénérescence kystique totale, et le plus souvent bi-latérale. On avait vu des kystes multiples quelquefois, aux autopsies : on n'avait pas encore vu ni décrit nettement le double rein kystique.

C'est à Rayer qu'il faut arriver pour trouver un exposé anatomo-pathologique déjà précis de la dégénérescence enkystée générale. Il divise les kystes rénaux en trois variétés : les kystes simples, les kystes encéphalocytes, les kystes urinaires. « Il y a des cas, écrit-il, où, sans affection rénale antécédente appréciable, les deux reins sont atteints d'une véritable dégénérescence enkystée générale de la

substance corticale, dégénérescence qui peut être portée à un si haut point qu'il ne reste presque plus de traces de substance rénale ; alors les fonctions urinaires sont presque suspendues ou perverties, et des lésions fonctionnelles graves d'autres appareils, surtout de l'appareil cérébro-spinal, déterminent la mort. » Pourtant il reconnaît que « ces cas de dégénérescence enkystée complète des deux reins sont rares ; notés par les anatomo-pathologistes, ils ont à peine attiré l'attention des médecins ».

Cruveilhier décrit à son tour la même lésion, et la représente dans son atlas, sous le titre de Transformation kysteuse du rein.

Puis viénl une longue période anatomo-pathologiqne où le rein polykystique demeure toujours une surprise d'amphithéâtre, mais où sa pathogénie est étudiée et discutée. En tête de cette période, il faut placer Virchow : il trace l'histoire du rein kystique congénital, qu'il attribue à une néphrite intra-utérine ; et il fait, de la dégénérescence kystique de l'adulte, au moins dans un certain nombre de cas, une persistance de la dégénérescence fœtale.

Une série de mémoires se succèdent dans les archives de Virchow : Beckmann (Wirchow's Arch, Bd IX), Erichsen (Bd 31), Hertz (Bd 33), Klein (Bd 37) ; tous concluent à la néphrite interstitielle comme lésion primordiale et originelle. Küpper, Brückner, Koster, Heusinger, soutiennent de leur côté l'hypothèse d'un vice de développement de l'appareil rénal.

Ce sont à peu près les mêmes résultats que l'on trouve indiqués par Rindfleisch, Birch-Hirschfeld, Ebstein, Rokitansky.

En France, Lecorché, Robert, et surtout M. Lancereaux étudient les kystes rénaux et la dégénérescence kystique totale. Plusieurs thèses ont pour objet les kystes du rein : Touren (1865), Fontan (1875), de Lamer (1877), Cayaux (1878), Chappuis (1878) ; malheureusement le rein kystique double y est à peine indiqué.

Jusque-là, la dégénérescence kystique, rapportée par la presque totalité des auteurs à la néphrite interstitielle, ne formait encore ni un type anatomo-pathologique, ni surtout un type clinique. C'est à ce double but que vont concourir désormais les travaux plus récents.

En 1876, paraît le mémoire de M. Laveran. Le premier, il proclame la dégénérescence kystique des reins chez l'adulte, « une maladie spéciale qui doit être distinguée de la dégénérescence kystique des nouveau-nés, des kystes hydatiques des reins, des kystes secon-

daires qui se développent presque constamment à la suite de la néphrite interstitielle, de l'hydronéphrose ». Analysant les faits déjà connus, et y joignant deux observations personnelles, il s'efforce de dessiner les grands traits du processus clinique, et donne une ébauche du diagnostic, qu'il juge encore presque impossible.

La même année, Michalowicz étudie la dégénérescence kystique simultanée du foie et des reins ; il publie un important examen micrographique de M. Malassez, et sur ces données, il conclut : « que la dégénérescence kystique des reins est moins rare qu'on ne le pense. Qu'elle envahit rapidement les deux reins et se généralise souvent à d'autres organes, tels que le foie et le corps thyroïde. Qu'elle est analogue à la maladie kystique du testicule, de la mamelle et de l'ovaire ».

Dès lors, la maladie kystique des reins a conquis sa place dans le cadre anatomo-pathologique.

Courbis, dans sa thèse (Contribution à l'étude des kystes du foie et du rein, et des kystes en général), apporte une observation nouvelle ; il admet encore que la dégénérescence kystique accompagne ou suit la sclérose du foie et des reins, et qu'elle est sous la dépendance de la lésion irritative.

C'est aussi à la sclérose que M. Juhel-Renoy, dans la longue et si intéressante observation qu'il rapporte (Revue de médecine, 1881), attribue l'origine des kystes du foie et des reins. Pour les reins, dit-il, il est à peu près certain, qu'ici encore, on a affaire à des kystes par rétention, ayant pour siège les tubes contournés.

MM. Cornil et Brault, font aussi intervenir la néphrite interstitielle comme cause ordinaire de la dégénérescence kystique ; mais ils n'en font point une théorie exclusive, « et l'on peut très bien soutenir ajoutent-ils, que la dégénérescence kystique complète des deux reins représente une affection spéciale ».

En 1882, paraît dans les Archives de physiologie, un important mémoire de Sabourin, que nous analyserons plus loin. Pendant ce temps, les présentations se multiplient à la Société anatomique.

Brodeur, dans sa thèse (De l'intervention chirurgicale dans les affections du rein, 1886), consacre quelques lignes à la dégénérescence kystique double, et aux dangers que crée sa bilatéralité, lors d'une intervention chirurgicale.

Enfin, en juillet 1887, M. Hommey consacre sa thèse inaugurale à

l'étude anatomique de la maladie kystique du rein ; après avoir démontré l'intégrité du parenchyme à une certaine distance des kystes, il conclut : « que la variété de transformation kystique du rein progressive, aboutissant en fin de compte à la disparition du parenchyme (dégénérescence kystique. Rein kystique. Dégénérescence enkystée du rein) semble bien être primitive et distincte de toutes les productions kystiques secondaires qui accompagnent l'évolution des différentes lésions rénales. Elle est en particulier absolument indépendante de la sclérose du rein. Elle mérite d'être rapprochée des transformations kystiques du testicule et de la mamelle, et a plus d'analogie avec les productions néoplasiques qu'avec l'inflammation chronique. La dénomination de maladie kystique qu'on pourrait lui attribuer aurait l'avantage de la caractériser suffisamment sans préjuger aucunement sa nature ».

L'histoire clinique de l'affection kystique du rein restait toujours obscure ; à peine si quelques pages lui sont consacrées dans les travaux que nous venons de citer : le diagnostic est si exceptionnellement fait ; qu'on n'y pense même pas.

A l'étranger, Brigidi et Severi, dans un article de la Sperimentale, 1880, apportent l'appoint de recherches histologiques précises à la maladie kystique du rein, considérée comme entité anatomo-pathologique, et rapprochée des affections semblables de l'ovaire, du testicule et du rein. Puis à la faveur d'observations dont le nombre s'accroît, on voit paraître une série d'études cliniques. C'est d'abord Strübing, en 1881, qui, dans un long mémoire, étudie la symptomatologie de la dégénérescence kystique chez l'adulte. En 1882, Chotinsky, dans sa thèse (Berne) : Uber Cystenniere, donne trois observations nouvelles. Pawlowski, en 1883 (St-Petersburg medicinische Wochenschrift) reprend à nouveau l'étude historique, anatomique et clinique de la même affection. Enfin, tout récemment, dans un travail sur le diagnostic des tumeurs du rein, Wagner (Deutsche Zeitschrift für Chirurgie, 1886) se basant sur deux nouveaux faits, cherche à dégager les éléments du diagnostic de la dégénérescence kystique.

En résumé, le gros rein polykystique, désormais assuré de son autonomie au point de vue anatomo-pathologique, est en voie de conquérir aussi son autonomie clinique.

ÉTIOLOGIE

Nous serons brefs sur l'étiologie du gros rein polykystique : les données précises sont fort peu étendues.

C'est à l'âge moyen de la vie, de 40 à 50 ans, que l'affection se rencontre le plus fréquemment ; mais les résultats microscopiques démontrent que le processus évolue depuis longtemps déjà, à l'heure où éclatent les accidents ; il faut tenir compte d'une période latente, indéterminée, mais à coup sûr fort longue. Trois fois l'âge ne dépassait pas 21 à 23 ans : dans les trois cas, il s'agissait de jeunes soldats morts d'une affection thoracique. Les sujets les plus âgés avaient 68, 73, 74, enfin 81 ans. Nous verrons que dans un fait de M. Talamon, il s'agissait d'une enfant de 5 ans 1/2, mais l'affection, dans ce dernier cas, était presque certainement congénitale.

Michalowicz avait cru pouvoir conclure de ses recherches que la dégénérescence kystique localisée aux deux reins est également fréquente dans les deux sexes. Nous avons trouvé 35 hommes et 28 femmes parmi les malades dont nous analysons l'histoire.

En dehors de ces données de l'âge et du sexe, trouverons-nous quelques notions importantes dans les antécédents ? — Michalowicz incrimine le paludisme, « qui paraît contribuer singulièrement, écrit-il, à la dégénérescence du foie et des reins ». La malade dont il donne l'observation avait eu, en effet, des attaques répétées de fièvres intermittentes. Il en était de même chez la malade de Strübing.

C'est souvent, chez des arthritiques, des goutteux, des rhumatissants, des graveleux, que la maladie kystique a été rencontrée sans qu'on puisse en déduire aucune règle, puisqu'on l'a vue aussi, chez des tuberculeux, et chez des sujets qui ne présentaient aucune tare morbide.

L'athérome est très fréquemment signalé. L'alcoolisme l'est souvent.

Ce que l'étude clinique doit encore rechercher, ce sont les conditions qui servent de causes provocatrices aux accidents ultimes : nous y reviendrons.

ANATOMIE PATHOLOGIQUE ET PATHOGÉNIE

Sous le titre de gros rein polykystique, nous entendons cette forme anatomo-pathologique si caractérisée, que l'on trouve décrite dans les auteurs sous les noms de kystes conglomérés, de dégénérescence kystique des reins (Rayer), de transformation kysteuse (Cruveilhier), de Cystic disease (auteurs anglais) ou maladie kystique des reins. Nous préférons ce terme plus général à celui de maladie kystique, qui semble préjuger la nature d'une lésion encore incomplètement connue, et qui, s'il s'applique à un très grand nombre de faits, ne saurait pourtant encore les comprendre tous. Par ce terme de gros rein polykystique, nous éliminons du même coup et les petits kystes de la néphrite interstitielle ordinaire, quelle que puisse être leur confluence, et les grands kystes isolés.

C'est cette forme type que l'on trouve figurée dans le livre de Virchow, dans les atlas de Cruveilhier et de Lancereaux ; on la retrouve, avec ses mêmes caractères spécifiques, dans deux moulages en cire du musée Dupuytren (catalogue, nos 26 et 27). C'est elle qui est représentée dans notre planche (ci-contre).

A l'amphithéâtre, on ne pourrait la confondre avec aucune autre lésion. Énorme et bosselé, le rein n'est plus qu'une « grappe » de kystes arrondis, de volume différent, et dont la coloration varie du noir et du brun foncé jusqu'à la teinte jaune clair. On dirait, suivant la comparaison heureuse de Hogg, que « le rein eût été ficelé avec des cordes croisées dans tous les sens, de façon à produire des sillons à leur niveau, et des boursouflures dans leurs intervalles ».

Ce rein polykystique est presque toujours bilatéral. C'est là un caractère en quelque sorte constant de la maladie kystique des reins, et qui lui constitue une analogie de plus avec les maladies kystiques de la mamelle et du testicule. Nous verrons plus loin de quelle importance est pour le chirurgien de pouvoir regarder comme une règle cette bi-latéralité de la lésion. Cette règle est-elle sans exception pourtant, nous ne le croyons pas. Le gros rein polykystique peut n'exister que d'un seul côté ; les observations suivantes

en font foi. Courtin, en 1847, présente à la Société anatomique, le rein gauche d'un homme septuagénaire, mort à la suite d'une

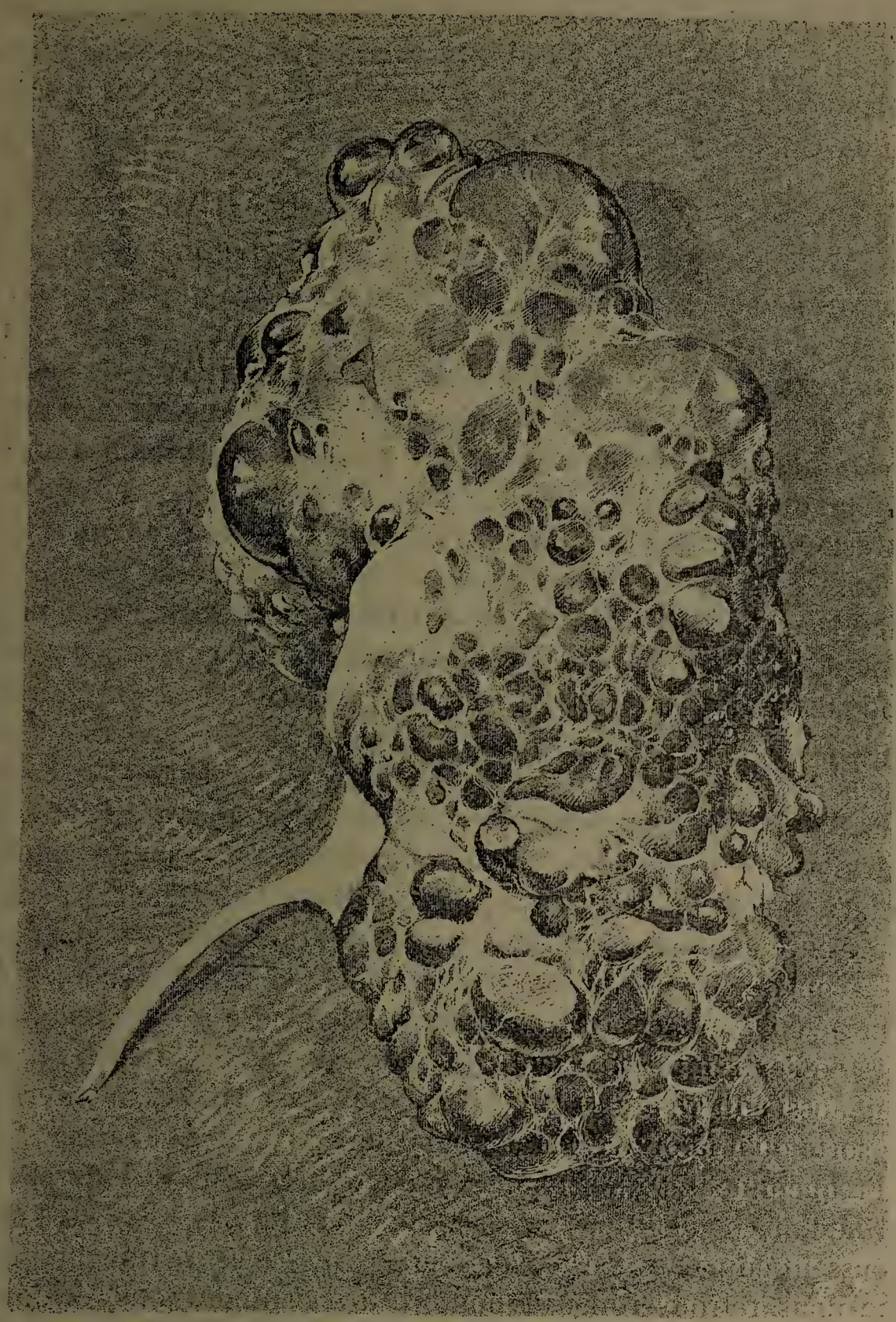

1/2 GRANDEUR NATURE

maladie pulmonaire, sans avoir jamais rien présenté du côté des reins, sans qu'on n'ait jamais rien trouvé d'anormal dans les

urines. Le rein est farci de tumeurs enkystées, dans lesquelles MM. Lebert et Robin ont trouvé surtout de la matière grasse. Quelques granules moléculaires, et des globules granuleux de l'inflammation. Dans le rein droit, il n'y avait que des traces d'une hyperhémie légère. L'observation de Hogg est plus indiscutable encore ; ici, la dégénérescence kystique se présentait avec tout son développement, au rein droit ; à gauche, à peine un petit kyste cortical indiquait-il un processus qui aurait peut-être évolué plus tard (Obs. 21).

Du reste, presque toujours l'un des reins est plus gros, plus bosselé, plus complètement dégénéré que celui du côté opposé : il est rare que la lésion marche du même pas dans les deux organes ; à une période avancée, leur aspect s'identifie, mais avant ce stade de dégénérescence totale, ils sont inégalement atteints, et cette inégalité se révèle à l'exploration manuelle, qui presque toujours ne donne de résultat que d'un côté.

C'est en avant que la tumeur kystique se développe, recouverte par le feuillet postérieur du péritoine, et refoulant devant elle les côlons ascendant et descendant qui lui sont accolés, quelquefois adhérents ; dans un cas, on signale même son adhérence avec la face postérieure de l'anse duodénale. Par en haut, c'est le foie à droite, le diaphragme et la rate, à gauche, qu'elle repousse et auxquels elle s'unit ; en arrière, elle adhère au fascia lombaire. Hare décrit des rapports intéressants du rein kystique, qui s'était insinué derrière le pancréas : «Le rein s'étendait sous les intestins jusqu'à la partie moyenne du côté droit de l'abdomen ; sa surface supérieure était adhérente au diaphragme, et il avait refoulé la rate de façon qu'elle lui formait comme une calotte ; le pancréas était reporté en avant et adhérait transversalement à sa face antérieure, près de l'extrémité supérieure, le côlon descendant, un peu rétracté, était aussi adhérent à sa face antérieure, mais dans le sens vertical, en sorte qu'il la divisait en deux portions à peu près égales ».

Fréquemment l'atmosphère celluleuse s'épaissit et s'indure, et lui forme une coque fibreuse résistante qui bride ses bosselures en les affaissant en partie. C'est là aussi le siège des abcès périnéphrétiques, que nous retrouverons au nombre des complications, et dont la pathogénie s'explique aisément par la rupture d'une des poches kystiques devenue suppurée.

Quand le rein a pris ces proportions gigantesques qu'on lui trouve

fréquemment, il n'est pas étonnant que, par son propre poids, il puisse se déplacer dans sa loge, et descendre vers le petit bassin. Mais des faits ont été signalés, où le rein était devenu en réalité « flottant » : tel est le cas de Clarke (Obs. 34), où « il existait dans la région épigastrique une tumeur qui fut regardée par plusieurs médecins comme un cancer de l'estomac, bien que les symptômes généraux de cette affection manquassent ». C'était un rein kystique pesant près de 1200 gr. Le rein était déplacé aussi chez le malade de von Bergmann, ou du moins tellement mobile, que la tumeur se laissait refouler de la ligne blanche à la colonne vertébrale, des fausses côtes à la crête iliaque, et que le diagnostic porté fut : rein flottant cancéreux.

Nous n'insisterons ni sur les dimensions, ni sur les particularités de forme et de coloration du rein polykystique. Signalons seulement les chiffres de Leichtenstern qui nous semblent les plus élevés : le rein droit pesait 1505 grammes, il avait 28 centimètres de long, 14 de large, 9 d'épaisseur. Le gauche pesait 350 grammes.

La forme générale de l'organe est presque toujours conservée, mais il y a quelques points intéressants à noter dans le volume respectif, la confluence et l'arrangement des kystes. Ordinairement ils prédominent à la face antérieure, qui s'élargit et se bombe, alors que la face postérieure est plus étroite et moins bombée ; dans le deuxième fait de Chotinsky, « le hile se trouvait sur la face postérieure dans un creux, qui existait au milieu de cette face ». Près du hile, les kystes sont plus fins et plus nombreux ; ils sont plus gros vers le bord convexe et sur les deux faces (Brigidi et Severi). C'est dans la substance corticale qu'ils prennent origine et qu'ils demeurent prédominants : de là, ils plongent dans le noyau médullaire, et y prennent, au moins au début, entre les pyramides une forme allongée ; les plus rapprochés du hile font un relief arrondi dans la cavité du bassinet. Il existe une sorte d'antagonisme entre leur volume et leur nombre ; groupés en grappes miliaires, dans les premiers temps, « semés dans la substance intermédiaire aux kystes plus gros, et y apparaissant comme des pores (Strübing), ils deviennent plus rares et plus gros, par un travail de fusionnement progressif, dont on retrouve la trace. Quelquefois même leur nombre arrive à être très restreint ; ainsi, dans le fait de Jessé « le rein gauche présentait une douzaine de kystes faisant relief à la surface, et dont un était gros comme un œuf et noirâtre à l'extérieur, tandis que les autres étaient transpa-

rents ; la susbtance du rein était complètement détruite ». C'est sans doute à un travail semblable,se passant en un point de l'organe, qu'il faut rapporter les kystes volumineux et isolés que l'on voit émerger d'un rein polykystique : Brodeur rapporte un cas où « à l'extrémité inférieure du rein gauche existait un kyste ayant au moins 8 centimètres dans son plus grand diamètre. Ce kyste était rempli d'une matière blanchâtre, d'un liquide ressemblant à de la matière caséeuse ramollie. A la partie supérieure du même rein se trouvait un autre kyste du volume d'un œuf de poule et offrant une assez grande consistance. La matière qu'il renfermait était de même nature, mais moins ramollie que dans le kyste précédemment décrit. Outre les tumeurs kystiques volumineuses, on en rencontre un grand nombre d'autres beaucoup plus petites et répandues dans tout le parenchyme rénal ». Mais rien, à ce point de vue, ne vaut l'observation de Prudden : il existait de chaque côté un large kyste, qui remplissait en partie le côté correspondant de l'abdomen, englobait le rein par ses parties postérieures, y adhérait intimement et semblait bien manifestement en être détaché : les deux reins étaient farcis de kystes plus petits.

Que contiennent les kystes ? Quelle est leur structure ? Quel est l'état du parenchyme intermédiaire ? Questions fort importantes au point de vue pathogénique.

On a voulu faire grand fonds de l'analogie du liquide kystique avec l'urine, mais cette analogie est loin d'être complète. Ordinairement d'un jaune clair, transparent, d'apparence séreuse, il est rare que ce liquide ait une coloration et des caractères identiques dans les différentes poches d'une même masse kystique. La diversité des teintes est due à la proportion variable de globules sanguins. Mais, à la place de ce liquide plus ou moins limpide, on signale dans quelques observations la présence d'une bouillie épaisse et jaunâtre (Michalowicz) ; d'une masse opaque, brun demi-solide (Chotinsky) ; ou encore d'un magma mou et caséeux, composé de matière amorphe et granuleuse, et de débris de cellules (Hogg). Rappelons ici cette variété de kystes athéromateux étudiés par M. Ranvier (*Journal de l'anatomie*, 1867). Enfin dans un assez grand nombre de cas, on trouve du pus dans les cavités kystiques, dans toutes ou dans quelques-unes seulement ; il en était ainsi toutes les fois qu'un abcès périnéphrétique coexistait.

Exceptionnellement le liquide kystique présente une odeur urineuse

(Strübing). Sa réaction est neutre (Strübing) ou acide. Au microscope, on y constate des globules sanguins, des tablettes de créatinine, de cholestérine, des cellules épithéliales, de la leucine en boules (Pawlowski), enfin de petits corpuscules arrondis, à stries radiées et concentriques ne se colorant, ni par le carmin ni par l'iode, signalés par Laveran. Ce sont probablement les mêmes corpuscules que Chotinsky étudie et figure dans sa thèse ; il s'agit sans doute de leucine. Presque constamment, ce liquide est albumineux : sur 112 grammes on trouvait 39,6 d'albumine, dans l'observation de M. Duguet. Très fréquemment aussi, il renferme de l'urée signalée en 1856 par Gallois, dans le liquide retiré d'un kyste, isolé du rein. La présence de l'urée, considérée comme assez rare par quelques auteurs (Lecorché-Laveran), se trouve noté dans la majorité des examens microscopiques (Strübing, 6 gr. 0/0 ; Duguet, 3 gr. 50 0/0 ; Ebstein, Courbis, Faillant). Indiquons encore les matières grasses, des sels (chlorures et phosphates). La présence des cristaux d'acide urique est signalée dans l'observation III de Chotinsky, il n'y avait pas d'urée.

Voilà donc un liquide dont la composition se rapproche beaucoup de celui de l'urine et c'est là un appoint à la théorie de l'origine tubulaire ou glomérulaire des kystes.

Ces kystes peuvent être divisés en trois groupes d'après leur volume. Dans les grands kystes, la cavité généralement arrondie, est lisse, unie et régulière ; au fond, on voit ordinairement bomber la paroi tendue des cavités voisines C'est dans les kystes de moyen volume que l'on trouve surtout ces brides, ces lisérés fibreux, ces cloisons incomplètes, restes d'un fusionnement encore imparfait ; ils offrent souvent un éperon saillant dans leur intérieur, qui les divise incomplètement en deux moitiés ; d'autres sont tout à fait sphériques, mais leur cavité est souvent cloisonnée ; une ou plusieurs cloisons très minces de tissu conjonctif, étendues suivant le diamètre de la section ou comme des axes, indiquaient que l'ouverture d'un kyste provenait de plusieurs cavités primitivement distinctes, et ouvertes ensuite les unes dans les autres. De plus, à la périphérie de ces kystes, il existait des diverticules multiples. Les cloisons et les diverticules de forme sphéroïde étaient toujours tapissés par des cellules plates de revêtement (Cornil). Strübing, Chotinsky, décrivent aussi les lisérés et les débris de cloisons ; Brigidi et Severi signalent même sur la paroi interne des kystes des sortes de papilles. Sur plusieurs

des préparations faites par notre collègue et ami Beaudouin, du rein de notre observation, on apercevait « sur la paroi interne d'un kyste des saillies arrondies et pédiculées, présentant toutes les apparences de végétations recouvertes d'un épithélium ».

Nitratée à l'état frais, la surface interne se montre revêtue d'une couche d'épithélium pavimenteux, entremêlé de quelques cellules cubiques (Cornil, Babinski) ; au-dessous, la paroi est formée d'une membrane conjonctive, ayant l'aspect d'un treillis plus ou moins serré, et logeant dans son épaisseur « des tubes urinifères, petits, atrophiés, aplatis parallèlement à la surface interne du kyste, et tapissés par une couche de cellules plates, analogues à celles qui se trouvent dans les tubes en anse » (Cornil). Dans les petites kystes, la paroi est souvent épaisse, amorphe et réfringente ; elle donne tout à fait l'apparence d'un tube ou d'un glomérule urinaire ; nous reparlerons plus bas des particularités fort intéressantes de structure que l'on rencontre à leur niveau.

Dans des cas avancés, quand la dégénérescence kystique est complète, on ne trouve plus trace de tissu rénal proprement dit ; et, entre les parois kystiques adossées, n'existe plus qu'une lame fibreuse plus ou moins épaisse, et parsemée de débris de tubes et de glomérules atrophiés. Depuis longtemps, les auteurs ont insisté sur ces faits étranges d'organes totalement détruits, semble-t-il, avec une fonction qui persiste encore à s'accomplir. A un degré moins complet de dégénérescence, le rein présente autour des cavités kystiques, un état scléreux de son parenchyme ; la néphrite interstitielle est indiquée dans un grand nombre d'observations, on lui attribue depuis longtemps la part principale dans la lésion originelle. Mais on aurait tort de généraliser. Markham signale déjà (1858) : « qu'il existait des kystes innombrables, quelques-uns de très petit volume, d'autres gros comme une noix, et qu'entre eux persistait une proportion considérable de tissu sain. Les reins furent examinés soigneusement, ajoute-t-il, par le Dr Johnson et par moi-même ; le tissu était en général sain ; parmi les tubes, quelques-uns étaient dépouillés de leur épithélium ». M. Laveran indique fort nettement que « dans le voisinage immédiat des kystes, les éléments du rein sont aplatis, par suite de la compression exercée par les kystes ; il peut y avoir des traces de néphrite interstitielle autour des poches kystiques ; mais dès qu'on s'en éloigne, les traces d'inflammation disparaissent ».

C'est à cette conclusion que M. le Dr Hommey aboutit dans une remarquable thèse publiée en juillet dernier, sur l'anatomie pathologique de la maladie kystique du rein. M. Hommey, dont les résultats histologiques sont confirmés par M. le Dr Gombault, put examiner un rein où la maladie kystique était encore limitée et en voie d'évolution ; il constata, et il figure dans une série de dessins, l'intégrité complète du parenchyme dans les endroits ou les kystes ne sont pas encore développés, autour des petits kystes, quelquefois même « autour des kystes d'un certain volume, pourvu qu'ils soient isolés ». Le plus souvent, c'est autour des kystes de 3 ou 4 millimètres de diamètre que le tissu scléreux commence à se développer ; il est facile de constater sur les coupes, un aplatissement des cellules des tubes, etun accroissement de la charpente conjonctive... Lorsque les kystes sont réunis en colonie, la sclérose est plus dense, surtout dans les points où les kystes tendent à se confondre. Enfin, autour des grands kystes, et dans les cloisons elle atteint tout son développement. Elle semble donc manifestement en rapport avec le volume et l'accroissement des kystes. Ces résultats de M. Hommey sont, nous le verrons, d'un haut intérêt pour la pathogénie.

Mais, avant d'en venir à cette importante question, disons encore un mot de l'état du reste des voies urinaires. L'uretère et le bassinet sont perméables et de calibre normal ; c'est ce qui différencie dès l'abord la maladie kystique de l'hydronéphrose. Brigidi et Severi notent que les uretères et les bassinets étaient légèrement rétrécis ; le fait qu'ils relatent ne saurait pourtant être considéré comme de nature douteuse. Dans plusieurs cas, au contraire, la cavité du bassinet était un peu dilatée, peut-être grâce à l'expansion produite par les bosselures kystiques du bord interne de l'organe. Enfin, Leichtenstern signale un épaississement de la muqueuse du bassinet, auquel il rapporte une théorie pathogénique que nous mentionnerons plus bas.

L'hypertrophie du cœur gauche ne comporte pas là d'autre explication, que dans les autres affections destructives du rein.

Nous arrivons à d'autres lésions concomitantes d'un très haut intérêt ; nous voulons parler de la dégénérescence kystique simultanée du foie et des reins, et même d'une sorte de généralisation kystique.

La dégénérescence kystique simultanée des reins et du foie a été dès longtemps signalée. Wilks rappelle qu'il existe au musée de Guy's

Hospital d'anciennes préparations de kystes simultanés du foie et des reins. En 1856, Bristowe donne la première observation complète, suivie d'un examen anatomo-pathologique détaillé. Frerichs, sur une femme de 65 ans, trouve le foie et le rein gauche farcis de kystes : il n'y en avait pas dans le rein droit. En 1864, M. Lancereaux publie une nouvelle observation de maladie kystique du foie et des reins ; une série de faits du même genre sont successivement présentés à la Société anatomique, par Tavignot (1840), Chantreuil (1867), Joffroy (1868), Leboucher (1869). Mais il faut arriver jusqu'en 1876, à la thèse de Michalowicz, faite sous l'inspiration de M. Malassez, pour trouver, avec des résultats histologiques précis, une pathogénie qui commence à se constituer. Ce sont les mêmes idées que Courbis reprend l'année suivante dans sa thèse sur les kystes du foie et des reins, et les kystes en général, en ajoutant une observation personnelle. (Courbis, th. de doct., 1877). En 1877 également, à l'occasion d'une présentation nouvelle de M. Lataste à la Société anatomique. M. Malassez expose lui même son opinion sur le mode de produc, tion de ces kystes séreux du foie : « La dégénérescence kystique des reins, dit-il, n'est pas très rare, et le plus souvent, comme dans le cas de M. Lataste, on trouve également des kystes dans le foie. Le mode de formation des kystes est très difficile à étudier dans le rein ; il est plus facile de se rendre compte de leur origine et de leur évolution dans le foie. Voici alors ce qu'on observe : au début, on constate un peu de cirrhose périlobulaire, et, dans les espaces élargis, on remarque des réseaux de canaux biliaires plus nombreux qu'à l'état normal, et de diamètres très inégaux, mais toujours tapissés par un revêtement continu d'épithélium cylindrique. Parmi ces canaux, il en est d'extrêmement dilatés qui paraissent être l'origine des kystes. Plus tard il s'accroissent, deviennent visibles à l'œil nu, et peuvent acquérir de grandes dimensions. Ils conservent toujours leur revêtement épithélial continu. Il n'est pas certain que tous ces kystes se développent aux dépens des canaux biliaires préexistants. Il serait possible qu'ils fussent le résultat d'une néoformation complète Ce sont là deux théories entre lesquelles il est pour le moment fort difficile de se prononcer ». Nous verrons que ces mêmes théories trouvent leur place dans la pathogénie des kystes du rein. En 1879, dans un rapport à la Société anatomique sur la candidature de M. Lataste, M. Chambard étudie à son tour l'observation

précitée, et recherche les causes de la simultanéité du processus kystique dans le foie et dans les reins. Un peu plus tard, l'étude histologique des kystes du foie est définitivement complétée par les observations de Juhel-Rénoy (1881, Revue de médecine) ; de Babinski (1882, Soc. anat.); enfin de Sabourin, qui, aussi en 1882, publie dans les Archives de physiologie un long et important mémoire sur la dégénérescence kystique du foie et des reins, mémoire dont nous rapporterons plus loin les conclusions.

Cette richesse apparente de documents prouve au moins que la dégénérescence kystique simultanée du foie et des reins est loin d'être une lésion exceptionnelle. Nous en avons rassemblé 17 observations, sans tenir compte des faits encore assez fréquents que l'on trouve signalés sans détails. Michalowicz insiste sur la fréquence plus grande de l'affection chez la femme, et M. Juhel-Rénoy confirme ses idées : sur nos 17 observations, nous trouvons 5 hommes et 12 femmes.

C'est quelquefois en totalité et dans toute son épaisseur, que le parenchyme hépatique est dégénéré : il présente alors un aspect comparable à celui du gros rein polykystique. Il pèse six kilos dans le fait de Sabourin : il est couvert d'une multitude de kystes à contenu transparent ou rouge brunâtre dont quelques-uns ont le volume d'une orange. A la coupe, c'est un véritable amas de poches isolées ou accolées les unes aux autres, quelquefois cloisonnées incomplètement. Les planches qui accompagnent les observations de Bristowe et de Courbis indiquent un état tout aussi avancé de transformation. Pourtant, le fait ordinaire est que la lésion marche plus lentement dans le foie que dans les reins, ou plutôt qu'elle y débute plus tardivement ; le foie contenait simplement un gros kyste et quelques petits, dans l'observation de Pyc-Smith ; les deux reins étaient totalement détruits.

Du reste, il semble y avoir une analogie fort étroite entre les deux organes, dans l'origine macroscopique, la forme, le mode d'accroissement des cavités kystiques. Là encore, c'est à la surface, sous la capsule fibreuse, que paraissent les premières dilatations, petites poches miliaires au début, groupées en traînées, grossissant plus tard par fusionnement progressif : « le foie présente, sur sa face supérieure, une légère traînée irrégulière, une série de petits kystes superficiels semblent ne pénétrer qu'à quelques millimètres

dans la substance hépatique. Ces kystes qui paraissent ainsi agglomérés sur une surface de plusieurs centimètres, ressemblent à de petites lentilles. On ne trouve pas d'autres petites kystes dans l'épaisseur même du foie, après des coupes répétées (Michalowicz). Remarquons de plus que c'est ici la face convexe qui est la première envahie par le processus kystique; il en était de même dans le fait si bien étudié par M. Juhel-Rénoy : la face convexe était parsemée de nombreux kystes, dont trois avaient le volume d'une grosse orange ; il n'y en avait pas sur la face inférieure. Ailleurs, c'est sous la forme de petites taches noirâtres, nettement visibles à travers la capsule fibreuse, que les kystes miliaires apparaissent au premier stade de leur évolution (Lataste).

Dans l'épaisseur du parenchyme, les kystes conservent plus longtemps d'étroites dimensions : « le tissu interstitiel était parsemé partout, mais surtout dans le lobe gauche, de kystes de la grosseur d'une tête d'épingle à une cerise, en partie confluents, en partie isolés ; le reste était parsemé de nombreux lymphômes, ayant jusqu'à la grosseur d'une tête d'épingle » (Wagner, obs. 61).

Plus volumineux, les kystes présentent aussi sur leurs parois, comme nous l'avons vu dans les grands kystes du rein, des brides, des lisérés, des restes de cloisons, indices de leur mode de coalescence.

Leur contenu est un liquide ordinairement séreux et transparent, quelquefois rougeâtre, ou même puriforme (Babinski, obs. 58) ; en général albumineux, il contient des lamelles d'épithélium cubique ou pavimenteux, des masses de détritus granuleux, des globules sanguins, des lamelles de cholestérine ; enfin, des traînées jaunâtres d'apparence mucoïde rappelant la matière colorante de la bile, et de vrais blocs réfringents jaunâtres ou verdâtres (Sabourin).

Signalons tout de suite cette curieuse coïncidence d'un kyste hydatique et de nombreux kystes séreux que l'on rencontre dans l'observation de Leboucher ; « des kystes nombreux se rencontraient dans le foie, présentant toutes les dimensions, depuis celles d'un grain de millet jusqu'à celles d'une grosse orange. Tous étaient de simples kystes séreux ; ils en avaient l'aspect à l'œil nu et ne présentaient, examinés au microscope, ni crochets d'échinocoques, ni membranes stratifiées, à l'exception d'un seul, qui était manifestement un kyste hydatique. Ce dernier. du volume d'une noix,

suspendu par un pédicule au bord antérieur du foie, à quel que distance à droite du ligament suspenseur à parois épaisses et molles, était rempli de membranes verdâtres, mêlées à une bouillie comme athéromateuse, parsemé de granulations rouges. On n'y pouvait découvrir de crochets au microscope, mais les débris membraneux présentaient une stratification caractérisque ».

Quelle est la structure de ces kystes hépatiques? Comment expliquer leur coexistence avec la maladie kystique des reins? Question fort obscure, malgré les quelques données positives déjà acquises.

Dans quatre observations seulement, nous trouvons un examen histologique détaillé ; rapprochons-les pour en comparer les résultats.

M. Malassez, dans le fait de Michalowicz, expose en ces temes les lésions microscopiques du foie kystique :

« Les kystes du foie ont un revêtement interne formé par une surface épithéliale ne présentant qu'une seule couche. Cet épithélium a différents aspects : tantôt polyédrique, tantôt cylindrique aplati. On trouve également des cellules cylindriques, dont quelques-unes sont caliciformes, mais dans certains endroits seulement. En d'autres, les cellules sont très rapprochées les unes des autres.

Les parois des kystes sont formées par un tissu conjonctif fibreux, dont les faisceaux sont généralement disposés en lignes concentriques parallèles à la surface du kyste. Ces parois sont assez minces du côté de la cavité péritonéale; du côté du foie elles se continuent avec du tissu fibreux assez abondant qui s'interpose entre les lobules.

Dans le tissu fibreux interlobulaire avoisinant les parois des kystes, on trouve de plus petites cavités kystiques qui ne sont généralement pas sphériques comme les grandes cavités, mais bien disposées en boyau on en lignes irrégulières et parfois s'anastomosant comme des glandes, ce qui donne un véritable aspect glandulaire. Il y a des cavités kystiques superficielles se prolongeant avec les cavités profondes. Entre les lobules du foie, à une certaine distance des principales cavités kystiques, on remarque que le tissu fibreux est assez développé, et, dans ce tissu fibreux, on aperçoit des conduits épithéliaux; il y a de petites cavités tubulées tapissées par un épithélium polyédrique et même cylindrique. Les plus fins conduits ne sauraient être distingués des conduits biliaires.

En résumé, on a affaire à une forme de tumeur kystique entièrement comparable aux tumeurs kystiques du testicule et de l'ovaire. On ne saurait dire d'une façon définitive si les kystes sont des néo formations, ou bien s'ils procèdent des conduits biliaires dilatés. On pencherait plutôt pour cette dernière opinon. »

Nous avons vu que, l'année suivante, M. Malassez revient sur cette double hypothèse pathogénique : la production des kystes par dilatation des canalicules biliaires dans une gangue scléreuse, ou par néoformation épithéliale.

M. Juhel-Rénoy constate un état scléreux du parenchyme hépatique, qui ne revêt pas le type de la cirrhose, mais se localise dans les espaces, autour des canalicules biliaires : il y a angiocholite et péri-angiocholite, il y a en outre une néoformation de canalicules biliaires : c'est sur eux que porte la lésion initiale. Au voisinage des kystes, on trouve un grand nombre de ces canaux qui sont le siège d'une dilatation considérable ; leur cavité est remplie de pigment biliaire et de détritus de cellules cubiques détachées de la paroi ; ils sont entourés de véritables trousseaux fibreux, aussi l'aspect à un faible grossissement est-il celui d'un tissu aréolaire. Chacun de ces canalicules est un kyste en miniature, et depuis cette simple dilatation jusqu'au kyste volumineux décrit dans la relation de l'autopsie, on peut suivre tous les intermédiaires. Il y a donc, sous l'influence de l'obstruction des canalicules et de leur constriction par la trame conjonctive, production de kystes par rétention ; ces kystes grossissent par fusionnement et résorption des cloisons de séparation primitivement existantes.

L'examen fait par Babinski donne des résultats analogues : la paroi des grands kystes est constituée par une bande mince du tissu conjonctif tapissé à sa face interne de cellules plates à noyau volumineux, quelques-unes cubiques ou cylindriques, et qui se laissent imprégner par le nitrate d'argent. On ne trouve de sclérose que par places, dans le tissu conjonctif interlobulaire, et, au milieu de ce tissu, plusieurs conduits biliaires plus ou moins dilatés ; dans quelques-uns de ces espaces, une ou deux cavités tapissées par un épithélium cubique et qui semblent être des kystes en voie de formation.

Mais le processus conjonctif n'évolue pas seul, d'après Sabourin, il est accompagné ou suivi d'un processus épithélial. « Les kystes,

écrit-il, se développent aux dépens de la glande biliaire. Leur formation comprend trois phases successives : 1° il y a une néoformation d'un réseau de canalicules biliaires, aux dépens des trabécules sécrétant de la bile, réseau plongé dans une trame conjonctive. Ce processus fibro-épithélial dans lequel la trame conjonctive a pour limites même de la production des canalicules nouveaux, se produit sous forme de nodules qui s'échelonnent sur le trajet des voies biliaires, de sorte que dans son ensemble, la lésion du foie n'a aucun des caractères topographiques de la cirrhose ; 2° dans les nodules fibro épithéliaux ainsi formés, les canalicules subissent une transformation alvéolaire qui donne aux coupes de ces lobules l'aspect des angiomes caverneux ; 3° dans les angiomes caverneux biliaires, certains sinus se développent aux dépens des autres, et les grands kystes résultent de la confluence des petits kystes isolés. La paroi des grands kystes est formée par la plus grande partie du tissu conjonctif qni constituait le stroma du nodule fibro-épithélial, et ensuite de l'angiome biliaire. »

Ainsi les examens micrographiques concordent sur ce point que la formation kystique a pour siège les canalicules biliaires : sa cause probable serait la sclérose péri-angiocholique, entraînant à sa suite les altérations épithéliales. Cest le processus fibro-épithélial qui relie la dégénérescence kystique du foie à celle des reins sans l'y subordonner : c'est leur lien commun. En effet, nous ne ferons que signaler l'opinion de Pye-Smith, qui, dans son observation, rapporte à une origine congénitale les kystes du foie comme ceux des reins. Faire de là dégénérescence kystique du foie, faire des kystes que nous indiquerons tout à l'heure dans d'autres organes encore, faire de toutes les lésions similaires concomitantes le produit d'une généralisation néoplasique du genre de celle qui est aujourd'hui bien établie pour certains kystes de l'ovaire : ce serait une hypothèse séduisante, sans doute, mais qui cadrerait difficilement, au moins à l'heure actuelle, avec les données acquises. C'est donc à l'idée exprimée par Chambard qu'il faut s'en tenir jusqu'à plus ample informé : « Il y a là un exemple de plus des relations qui unissent le foie et les reins, tant au point de vue physiologique qu'au point de vue clinique. C'est dans les mêmes circonstances et par un processus semblable, prolifération conjonctive et épithéliale, que la dégénérescence kystique atteint le

foie et les reins ; on ne saurait par cela même y voir l'effet d'une simple coïncidence ».

Un fait d'un haut intérêt, c'est cette sorte de généralisation kystique dont nous avons déjà dit quelques mots. Caresme rencontre les kystes à la fois dans les reins, le foie et l'utérus. Lancereaux les signale, en même temps que le gros rein kystique, dans le corps thyroïde et les vésicules séminales. Chotinsky a trouvé des kystes des deux ovaires, dans son 3e fait, dont il ne relate que l'autopsie.

Müller Elisabeth, 22 ans, morte le 11 janvier 1871.

Lésions de bronchite et de pneumonie (pneumonie datant de trois semaines) cœur moyennement gros ; ventricule gauche un peu hypertrophié, peu dilaté ; pas de lésions valvulaires.

Rein gauche : 16 cent. de long, 8 de haut, 9 de large ; toute sa surface est recouverte de kystes de la grosseur d'une noix, à parois minces et à contenu clair.

Rein droit : 14 cent. de long, 8-9 de haut.

Dans le rein gauche, un kyste gros comme une noix communique avec le bassinet par une étroite ouverture. La paroi de ce kyste présente une structure fasciculée, les faisceaux isolés convergent vers l'ouverture du canal.

Ovaires un peu œdémateux, occupés par des kystes rougeâtres.

Dans ces faits, il n'y aurait pas autre chose que le résultat de la sclérose généralisée, déterminant la production de kystes dans les organes glandulaires. Tel est le mode pathogénique que soutient M. Duguet, dans la leçon inédite qu'il a bien voulu nous communiquer : « La formation des kystes dépend absolument de la prolifération fibreuse ; c'est un résultat du développement de ce processus fibreux » La malade dont il rapporte l'histoire présentait encore un autre genre de prolifération conjonctive, de la sclérodactylie. « Tous les malades qui présentent ces dégénérescences kystiques sont en même temps des scléreux : toutes les observations démontrent la sclérose combinée de plusieurs organes (foie, rein, cœur), on peut donc dire qu'il n'y a pas plusieurs maladies kystiques des reins, du foie, de la mamelle, du testicule, etc., mais qu'il existe chez certaines personnes à diathèse fibreuse ou scléreuse une tendance à la transformation kystique des organes glandulaires qui sont le siège d'une prolifération conjonctive. Au-dessus de tout, il y a la diathèse

fibreuse, avec possibilité de dilatation kystique de tel ou tel organe glandulaire, le moins résistant. »

Nous sommes ainsi amenés à l'étude de la pathogénie du gros rein polykystique : question fort débattue et longuement controversée, comme le prouve l'énumération des travaux qu'elle a suscités ; mais qui aujourd'hui, grâce aux recherches histologiques récentes est susceptible peut être de recevoir une solution. Par l'analyse des travaux publiés et des observations que nous avons rassemblées, nous allons essayer d'en poser aussi nettement que possible les termes.

On peut ranger sous trois chefs les théories qui ont été émises et soutenues sur le mode de production de la dégénérescence kystique des reins.

Virchow, après avoir décrit le double rein kystique du fœtus, admit que la lésion, à condition d'être partielle, pouvait être compatible avec la vie, persister jusqu'à l'âge adulte, et se développer ensuite, pour devenir le double rein kystique de l'adulte. Ce qui semblerait venir à l'appui de cette hypothèse, c'est la coexistence fréquemment signalée de difformités congénitales : Virchow a rencontré les reins kystiques chez des hydrocéphales ; on les a trouvés chez des sujets atteints de difformités de la tête ou des extrémités (Meckel, Bruckner); de pieds-bots (Having); de bec-de-lièvre (Bartholin); d'absence de l'extrémité inférieure droite, et de la moitié droite des parties génitales (Heusinger). Dans l'observation de Gairdner, en relatant l'autopsie, Coats insiste sur l'absence congénitale d'une des valves de la valvule aortique. Nous rappellerons enfin la malformatiou utérine qui existait chez notre malade de l'hôpital Necker. Ruppfer indique comme origine à la lésion la non-coalescence des canalicules et des papilles, qui se développaient isolément.

Quoi qu'il en soit, faut-il rejeter d'emblée et sans retour cette hypothèse d'une lésion congénitale, demeurée latente, et prenant à un moment donné de l'existence un développement rapide? Un certain nombre d'auteurs l'admettent au moins pour quelques cas : citons Klebs, Birch-Hirschfeld, Marchand, Konig.

Il est d'ailleurs d'autres exemples de lésions congénitales qui, évoluant en silence, se manifestent soudain à l'âge adulte, comme une maladie acquise. Enfin, dans quelques faits, l'origine congénitale est indéniable ; l'un des plus concluants est l'observation suivante de M. Talamon.

Obs. 63. — *Transformation kystique complète du rein gauche, d'origine congénitale probable.* — Talamon. (*Soc. anatomique*, 1878).

H..., Henriette, âgée de 5 ans 1/2, entre le 24 novembre 1877, à l'hôpital Sainte-Eugénie, service de M. Triboulet.

Croup; trachéotomie immédiate. Le lendemain, on constate l'existence dans le flanc gauche d'une tumeur arrondie, se limitant facilement par la palpation, et ayant à peu près le volume d'une tête de fœtus à terme. C'est vers l'âge de cinq à six mois que la mère s'aperçut du développement d'une grosseur dans le ventre de l'enfant. Elle ne saurait dire si cette grosseur existait auparavant, la petite fille étant élevée en nourrice.

L'enfant n'a jamais accusé de douleur au niveau de la tumeur, et n'a jamais eu le moindre trouble du côté des voies urinaires. L'urine, recueillie douze heures après la trachéotomie, était d'un jaune un peu trouble, et donnait un précipité d'albumine très abondant. Mort à 9 heures 1/2 du soir.

Autopsie. — *Rein droit.* — Au moins le double du volume habituel à cet âge; de consistance molle manifestement graisseuse dans sa totalité; aucune apparence de kyste.

Rein gauche.— Remplacé par une tumeur volumineuse, un peu ovoïde, ayant 16 centim. dans son plus grand diamètre, 13 centim. suivant son diamètre transversal, et 35 centim. de circonférence.

L'artère rénale est normale. La veine est allongée, très dilatée; le tronc s'étend jusque vers le milieu de la face antérieure de la tumeur; les branches proviennent des différentes parties de la masse morbide.

L'uretère est partout perméable et de dimension ordinaire. Une sonde cannelée, introduite par son bout inférieur, pénètre sans difficulté dans une large cavité, située à la partie antéro-inférieure de la tumeur, et s'étendant sur la face antérieure. Cette cavité est le bassinet considérablement dilaté, mais vide, ne contenant pas de liquide. Sa face interne est lisse, d'un blanc nacré, parsemé de quelques arborisations vasculaires. De cette cavité principale on pénètre dans 7 à 8 diverticules plus ou moins larges, mais assez profonds et qui ont la forme et l'aspect des calices. Ces prolongements, dont la surface interne est de la même couleur blanche que le bassinet, se terminent par un cul-de-sac arrondi; ce sont autant de petites poches closes de toutes parts et ouvertes seulement du côté du bassinet.

Que sont devenues les papilles? Au point d'union de l'uretère et du bassinet, on trouve un prolongement de forme conique de 6 centim. de

long, de la grosseur d'une plume d'oie ordinaire ; ce prolongement adhère à plusieurs points de la face interne du bassinet par de minces tractus assez résistants ; le sommet en est complètement libre. Ce sommet offre un aspect spécial ; il a une longueur de un centimètre environ ; sa couleur est grisâtre ; il est plus étroit que le reste du prolongement et se termine par un point mousse et un peu aplati ; en un mot, il est absolument semblable à une papille rénale. Cette papille est pleine, on n'y trouve aucune cavité centrale, et il n'existe pas à sa surface d'orifices visibles à la loupe. Au-dessus, l'aspect du prolongement conique change ; la surface extérieure en est rosée, et a la même apparence que celle des kystes qui remplacent la substance du rein. Du reste, à la palpation, ce prolongement a la consistance d'un cordon plein ; on y trouve pourtant, après incision, trois petites cavités étroites, fusiformes, fermées aux deux bouts, sans communication les unes avec les autres. La base du cône est formée par un renflement plein, compact, fibreux, sans aucune trace de cavité. Immédiatement au-dessus s'étage la masse des kystes rénaux, qui prennent à partir de ce point la forme sphéroïdale. On ne trouve en aucun point apparence des papilles.

La totalité de la substance rénale est transformée en kystes. Ces kystes contiennent un liquide citrin, transparent, dans lequel on ne trouve pas d'élément figuré, mais une forte proportion d'albumine, et de l'urée.

Ainsi donc, les papilles ne s'étaient pas développées, sauf une seule dont les tubes étaient fibreux et rétrécis, les calices se terminaient en culs-de-sac. L'urine, secrétée dans les glomérules et ne trouvant pas d'écoulement avait distendu les premières voies du système canaliculaire et produit des kystes par rétention. Mais l'enfant avait pu vivre jusqu'à cinq ans et demi ; elle n'avait jamais souffert de la tumeur, et n'avait jamais eu le moindre trouble du côté des fonctions urinaires ; sans le croup, elle eût vécu probablement longtemps encore, et grâce à l'unilatéralité de la dégénérescence kystique, ce n'eût été peut-être qu'à un âge avancé que la malformation congénitale fût devenue réellement une maladie.

Nous conclurons qu'il ne faut pas rejeter à priori la congénitalité possible du gros rein polykystique de l'adulte et que, dans certaines limites au moins, elle est fort admissible.

Nous ne dirons rien de l'origine conjonctive des kystes, telle que l'admettaient Beckmann, Hertz, Erichsen : on ne saurait plus comprendre cette production de toutes pièces de kystes dans le tissu interstitiel du rein.

La seconde hypothèse pathogénique, celle qui jusqu'à ces derniers temps avait réuni la majorité des suffrages, c'est la théorie de la rétention. Que l'obstacle soit dû à l'obstruction des canalicules par de petits calculs, dans la lithiase rénale, ou à leur enserrement par un tissu de sclérose, il en résulte, par distension, des kystes d'origine tubulaire ou glomérulaire. D'après Lecorché, la lithiase rénale se rencontre dans la plupart des faits : « Pendant la vie extra-utérine, écrit-il, le développement des kystes urinaires reconnaît des causes multiples. Disons, toutefois que, comme l'hydronéphrose, ils n'apparaissent que comme fait secondaire d'un état primitif ayant pour but de mettre obstacle au cours de l'urine. C'est en effet le plus souvent chez des individus atteints de lithiase urinaire qu'on les rencontre. Il se forme dans ces cas des calculs, qui, obstruant les canalicules rénaux amènent une rétention de l'urine en amont de l'obstacle, et ultérieurement une dilatation kystique ». La coexistence des petits calculs rénaux avec la dégénérescence kystique vraie est indiquée, du reste, dans quelques cas ; chez notre malade de la Pitié, l'un des reins contenait un certain nombre de ces concrétions. Il en était de même dans l'observation de M. Duguet, dans l'observation 2 de M. Hommey.

Mais c'est bien plutôt à la sclérose des reins, à la néphrite interstitielle que l'on rapporte la genèse de l'affection polykystique. C'est la néphrite interstitielle que l'on trouve pendant longtemps seule invoquée, et il faut arriver au mémoire de M. Laveran, en 1876, pour voir proclamer « que la dégénérescence kystique des reins est parfaitement indépendante de la néphrite interstitielle. Sans doute, on a émis sur la formation des kystes ainsi comprise, une théorie séduisante, fondée sur la localisation originelle de la sclérose. Telles sont les idées récemment soutenues par Leichtenstern » ; la même irritation inflammatoire, dit-il, qui s'empare ordinairement en premier lieu des glomérules et produit la forme ordinaire de néphrite chronique interstitielle avec ratatinement du rein, sous certaines influences inconnues s'attaque en première ligne ou d'une façon prépondérante aux artérioles droites. Delà résulte une néphro-papillite interstitielle primaire qui amène l'occlusion, l'oblitération des canaux collecteurs isolés et ainsi la formation kystique. » Une pareille hypothèse, si cela se confirmait définitivement expliquerait aussi l'origine

première des kystes dans la substance corticale, où ils demeurent longtemps en quantité prédominante.

Mais, quelque plausible que semble au premier abord cette théorie pathogénique, elle est impuissante à expliquer les faits de gros reins polykystique double, tel que, nous l'avons décrit plus haut. Sans doute, le petit rein contracté de la néphrite interstitielle, se présente assez souvent couvert de granulations kystiques ; il en est même parmi ces kystes qui peuvent acquérir un volume relativement notable, celui d'une noix, d'un œuf. Mais ces petits kystes sont remplis d'un contenu colloïde ; ils sont épars dans le parenchyme cirrhosé. Quelle différence avec ces énormes masses kystiques qui envahissent le rein tout entier sans laisser trace de sa substance propre, avec ces grappes de kystes conglomérés, adossés et accolés intimement les uns aux autres ! Il y a là un type anatomo-pathologique différent, une maladie spéciale.

Grâce aux résultats histologiques récemment acquis, nous pouvons aujourd'hui aller plus loin, et appuyer d'arguments précis les premières données macroscopiques. Depuis la thèse de Michalowicz, inspirée par M. Malassez, on rapproche la maladie kystique des reins des affections similaires de la mamelle, du testicule, de l'ovaire. On trouvera les analogies dans l'état du parenchyme, dans la distribution et les caractères des kystes, dans le processus histologique étudié sur les kystes à l'état naissant.

Hommey vient d'établir que la sclérose rénale est secondaire, qu'elle se produit autour des kystes, par compression, et qu'elle suit leur développement ; dans leurs intervalles, quand ils sont encore rares, le tissu rénal demeure sain. Il y a donc indépendance, au début, entre la formation kystique et la néphrite interstitielle, et les termes de la relation pathogénique si longtemps admise doivent être renversés. C'est là une première et importante analogie avec les autres maladies kystiques, avec celle du rein, en particulier, où, suivant la description de M. Brissaud, « les kystes sont épars, dans un parenchyme mammaire normal». Mais poursuivons, et nous allons trouver d'autres points de contact.

La bilatéralité est un caractère commun aux maladies kystiques : il en est de même de leur lente évolution. Dans sa forme et le mode d'agglomération des poches qui le constituent, le rein kystique rappelle bien l'aspect de la mamelle et du testicule kystiques ; c'est, là

encore, par la périphérie de l'organe, que commence le processus ; disséminés dans le parenchyme, au début, les kystes se rapprochent, s'accolent, s'agglomèrent en une masse continue, en sorte qu'à une période avancée, sur quelque point que porte la section, on trouve des cavités closes adossées. Ils grossissent en même temps, par le même travail de fusionnement, dont les brides et les demi-cloisons sont les témoins. Leur contenu aussi n'est pas sans analogie ; Brissaud signale dans les petits kystes mammaires « une substance demi-solide, demi-liquide, sorte du bouillie athéromateuse qui tient en suspension un sable crayeux ». Cette matière athéromateuse, on la retrouve assez fréquemment dans les petites cavités du rein kystique. Et si le liquide ordinaire des kystes contient de l'urée et de l'albumine, et rappelle l'urine, il n'en a pas pourtant tous les caractères, et il serait d'ailleurs difficile de s'expliquer comment une cavité kystique, enveloppée de toutes parts par les vaisseaux rénaux, ne renfermerait pas un peu de leurs produits normaux d'exsudation.

Mais nous n'avons là que des caractères d'analogie macroscopique ; l'examen ne portant la plupart du temps que sur des kystes d'un certain volume, on ne pouvait qu'admettre par induction les premières phases du processus histologique. Michalowicz avait bien vu dans le foie « une forme de tumeur kystique entièrement comparable aux tumeurs kystiques du testicule et de l'ovaire ». Mais, « quant aux reins, les lésions paraissaient être complètement semblables, car on y trouvait même cavités, même épithélium, mêmes parois fibreuses et même propagation dans le tissu fibreux. Le tissu propre du rein était altéré, les cellules épithéliales hypertrophiées et grasses. Les altérations étaient trop profondes pour qu'on pût rien spécifier ». Même aveu se trouve exprimé par presque tous les auteurs. Sur des reins examinés frais, Brigidi et Severi semblent avoir saisi pourtant la néoformation épithéliale à son début ; nous croyons devoir transcrire leur description.

« On voyait des tubes remplis entièrement de jeunes éléments, indiquant une activité proliférante de la part de l'épithélium qui revêt normalement les tubes urinifères. La masse cellulaire de remplissage formait de gros cylindres assez longs, les uns d'égale grosseur en tous leurs points, les autres de grosseur inégale. On pouvait en voir aussi quelques-uns, qui présentaient des renflements dont le

diamètre était deux ou trois fois plus grand que celui du reste des mêmes cylindres. Ces renflements correspondaient à autant de dilatations des tubes urinifères, qui, quand leur cavité était pleine de liquide, donnaient l'image de vrais petits kystes. Les éléments composant les cylindres déjà décrits étaient petits, plus ou moins arrondis, possédant un protoplasma finement ponctué et un noyau central ; la majeure partie de ceux-ci mesuraient 9 à 10 μ de diamètre ; les autres étaient plus grands, et ils avaient un diamètre variant de 12 à 16 μ. Parmi ces derniers éléments en particulier s'en trouvaient quelques-uns qui présentaient disséminées dans leur protoplasma des gouttelettes de graisse. Dans tous ces tubes de la substance corticale, la membrane propre était hypertrophiée, de manière à former une couche d'une épaisseur d'environ 2 μ. Dans quelques-uns, on la trouvait détachée et repliée en dedans, en quelques points de la circonférence des tubes. Sur les préparations du kystome rénal, nous pûmes voir clairement que quelques tubes contournés et autres tubes collecteurs, dans la portion corticale, étaient distendus par des cylindres solides d'épithélium, indiquant manifestement une néoplasie. Parmi ceux-ci, quelques-uns se rencontraient, qui présentaient sur leur trajet des dilatations ampullaires de dimensions variées, remplis d'épithélium en couches concentriques, et présentant à leur centre des éléments détachés et en voie de dégénérescence. Un fait assez commun est aussi l'observation, dans un kyste, de productions papillaires, qui semblaient confirmer notre conception, puisqu'elles avaient une certaine analogie, eu égard à leur formation, avec des faits semblables observés dans les kystes de l'ovaire... Tous ces faits nous induisent à penser que, dans notre cas de kystome rénal, il existait une irritation formative des cellules épithéliales des tubes urinifères, et une dégénérescence consécutive des cellules néoformées ; la néoplasie connective est consécutive ou plutôt contemporaine de celle de l'épithélium. Dans une phase ultérieure, et par la dégénérescence des cellules épithéliales, et par la modification fonctionnelle des cellules de revêtement, se forment de petits kystes, lesquels, en s'ouvrant les uns dans les autres par la rupture de leurs cloisons de séparation, deviennent des kystes de plus en plus grands. Aussi Brigidi et Severi admettent-ils trois classes de kystes rénaux :

1° Des kystes par rétention, que l'obstacle mécanique soit dû à la

néphrite interstitielle, ou à des bouchons sanguins, des infarctus uriques.

2° Les kystes par dégénérescence primitive de l'épithélium des ubes, type qui se rencontre dans les kystes colloïdes, et qui s'observe constamment dans la néphrite interstitielle.

3° Les kystes par néoformation épithéliale, et dégénérescence consécutive. Ce type, non encore distingué des autres, se rencontre dans le kystome de l'ovaire, et nous l'avons vérifié dans notre cas de kystomes du rein (*Traduit de l'italien*).

M. le Dr Malassez a eu la bienveillance de nous montrer quelques-unes de ses préparations, et de nous faire part de ses idées sur la dégénérescence kystique des reins.

Quand le processus porte aussi sur le foie, c'est ce dernier organe qui présente les lésions les mieux caractérisées au point de vue histologique. En majeure partie, les alvéoles kystiques sont revêtues à leur surface interne d'une seule couche d'épithélium cubique ; dans un cas, en certains points, l'épithélium devenait nettement caliciforme, et on le retrouvait en rangée continue sur la paroi de toute une série de kystes ; peut-être même, par places, à voir la régularité de sa ligne de plateau, pourrait-on supposer l'existence de cils vibratiles. Une telle polymorphie épithéliale se rapporte bien aux allures ordinaires de l'épitholioma mucoïde.

Dans le rein, tel qu'on a pu l'examiner jusqu'ici, c'est-à-dire à un stade fort avancé de la lésion, et fréquemment dans un état d'altération commençante, les résultats sont beaucoup moins concluants. Presque toujours une mince couche d'épithélium plat borde les cavités kystiques ; mais ce qui frappe sur les coupes, c'est la netteté avec laquelle la lésion finit à sa périphérie, et l'intégrité presque complète du parenchyme ambiant. A côté de cavités kystiques irrégulières, à demi remplies de sang, en certains points, et donnant l'aspect d'un tissu d'angiome, on trouve une série de canalicules urinifères normaux comme calibre, comme épithélium et comme paroi : à peine quelques îlots de sclérose disséminés, près des plus gros kystes. Nulle part on ne constate d'intermédiaire entre le tube urinifère normal et l'alvéole kystique, ni aucune trace de ces degrés progressifs de dilatation qui s'entremêleraient nécessairement s'il s'agissait d'un processus d'étranglement et de rétention. Et d'ailleurs, si l'on veut élargir un peu le cadre de la question, on

verra que les kystes, par dilatation simple, derrière un canal excréteur oblitéré, ne sont pas chose commune; quand on lie un canal excréteur, la glande se sclérose et s'atrophie, ordinairement, loin de se dilater et de devenir kystique. Pour qu'un kyste se forme, il faut quelque chose de plus; il faut la mise en œuvre de l'activité épithéliale.

D'ailleurs, à l'examen d'un de ces gros reins polykystiques, M. Malassez a vu nettement sur les coupes, des traînées épithéliales se prolonger dans l'épaisseur des parois du bassinet: ce qui constitue un fait d'une haute valeur en faveur de la théorie néoplasique.

Se basant sur ces résultats acquis, et dans l'attente d'examens définitivement confirmatifs, M. Malassez croit que l'épithélioma mucoïde, démontré pour la dégénérescence kystique de l'ovaire et du testicule, est au moins très probable pour la maladie kystique du rein et du foie. Peut-être pourra-t-on ramener un jour, à ce même type histologique, toute la série, déjà cliniquement déterminée, des maladies kystiques.

Mais, dès à présent, le gros rein polykystique constitue une forme spéciale qu'il faut décrire à sa place marquée; et, en mettant à part les tumeurs malignes dégénérées, le sarcome et le carcinome kystiques, on pourrait établir la classification suivante des productions kystiques du rein :

1° Le gros rein polykystique ;

2° Les petits kystes, séreux, colloïdes ou sanguins, de la néphrite interstitielle ou de la lithiase, qui peuvent donner naissance quand ils sont confluents, au petit rein polykystique ;

3° Les grands kystes isolés, séreux ou sanguins.

SYMPTOMES

Les observations sont rares, où l'on trouve une histoire clinique détaillée de la maladie kystique des reins. Strübing les divise en quatre groupes.

Souvent, c'est une « trouvaille d'autopsie. » Rosenstein découvre deux reins kystiques sur le cadavre d'un tuberculeux ; dans un des faits de Laveran, c'est un soldat de 23 ans, mort de tuberculose thoracique et abdominale, et qui n'avait éprouvé aucun accident urinaire. Marchand cite un autre exemple sur un homme bien portant, qui mourut d'une pneumonie aiguë. Les faits de ce genre sont malheureusement trop nombreux.

Une autre série d'observations se résument en ces quelques lignes, toujours les mêmes à peu près : un malade est apporté à l'hôpital dans le coma ; il a été pris d'une attaque subite de paralysie, de délire ou de convulsions : en vingt-quatre ou trente-six heures il meurt sans avoir repris connaissance, sans qu'aucun accident ne soit intervenu ; à l'autopsie, on trouve deux gros reins polykystiques. Nous parlerons plus loin de ces morts rapides ou subites, dont les faits précédents représentant le type le mieux accusé.

Mais il est aussi des malades qui sont demeurés longtemps en observation, et qui ont présenté tout un ensemble de symptômes rénaux proprement dits, il en est même, chez qui l'exploration abdominale fournissait son contingent au diagnostic, et qui même ont donné prise à l'intervention chirurgicale. C'est par l'analyse minutieuse de ces faits que l'on pourra sans doute dissiper cet état d'obscurité et d'incertitude cliniques auquel semble condamnée jusqu'ici la maladie kystique des reins.

Nous distinguerons deux séries de faits dans ces maladies kystiques *à symptômes* : 1° on ne trouve que les signes d'une néphrite chronique sans que la palpation de l'abdomen et des régions lom-

baires fournisse aucun renseignement ; 2° « à côté de ces symptômes plus ou moins marqués, l'exploration montre encore une augmentation du volume du foie, dépendant d'une dégénérescence kystique, et surtout, chez les sujets maigres, des tumeurs dans les régions des reins ; ces dernières ont été le plus souvent passées sous silence, quelquefois faussement indiquées » (Strübing). N'est-il pas probable qu'une interrogation physique plus attentive et plus pressante élargirait la sphère de ces derniers faits ? Quoi qu'il en soit, la maladie kystique est réellement devenue, dans ces derniers cas, une tumeur des reins.

Le début est très ordinairement obscur et vaguement indiqué par des douleurs sourdes dans les régions des reins, un peu d'œdème des pieds, des maux de tête, un affaiblissement, qui passent presque inaperçus, jusqu'au jour où éclate un accident grave, une hématurie, un accès urémique. La malade de Michalowicz (Obs. 53) fait une chute dans un escalier : c'est à la suite de cette chute que paraissent de vives douleurs lombaires, qui dès lors, avec des alternatives, ne la quitteront plus : un mois après, survient une première hématurie. Le traumatisme est signalé dans d'autres faits : le malade de Gray (Obs. 20) avait reçu, il y a sept ans, un coup violent dans le dos : il avait commencé dès lors à uriner du sang. Plus tard, cinq semaines avant son entrée à l'hôpital, il était tombé sur la hanche droite et à la suite de cette chute, étaient apparues avec plus d'intensité les hématuries et les douleurs rénales. Il est intéressant de rechercher cette série de causes, fréquemment minimes en apparence, qui provoquent la manifestation extérieure du mal jusque-là silencieux. C'était encore le traumatisme, semble-t-il, dont il fallait invoquer l'influence, dans l'un des faits que rapporte Lancereaux : un homme jusque-là bien portant, entré dans le service de Jobert pour une petite plaie de la jambe : quelques jours après, il est pris de subdélirium. il tombe dans le coma, et il meurt. On trouve deux reins kystiques. Chez le malade de Schachmann (Obs. 40) ; le mal débute subitement après l'ingestion d'une grande quantité d'eau froide ; il ressentit immédiatement une douleur violente dans le flanc gauche, laquelle augmente d'intensité jusqu'au soir ; alors il eut des vomissements, en même temps que la douleur s'irradia dans l'aine et le testicule gauche. « Souvent une affection aiguë broncho-pulmonaire paraît être l'agent provocateur de la crise urémique : une

bronchite, dans les deux faits de Whipham (Obs. 25 et 26), une pneumonie du sommet droit, dans celui de Jessé (Obs. 12). Enfin, dans l'observation de Von Bergmann (Obs. 3), ce fut après une grossesse, que la tumeur, stationnaire et indolente, depuis dix ans, se prit à grossir et devint douloureuse.

A part les cas de mort presque foudroyante, la durée de la maladie est souvent très courte, et le début en semble très rapproché : tel le fait de Bristowe (Obs. 47) fort intéressant à un autre point de vue encore : cordonnier de 53 ans ; s'était toujours bien porté. Deux mois et demi avant son entré à l'hôpital, il fut pris d'une douleur vive à l'épigastre et dans le côté droit, que l'on attribua à une pleurésie. Cinq semaines avant son entrée, il s'alita, et, pour la première fois, son urine devint sanglante. Elle continua à présenter ce caractère jusqu'à sa mort. Très affaissé et très cachectique lors de son admission, il succomba deux jours après ». Ce n'est là du reste qu'un de ces faits de latence prolongée sur lesquels nous insisterons.

Il est beaucoup plus rare que l'œdème se montre parmi les premières manifestations de la maladie kystique ; pourtant il en était ainsi chez la malade de M Juhel-Rénoy : « n'ayant jamais fait de maladie nécessitant l'alitement, cette femme fut prise, sans cause connue ou appréciable pour elle, d'œdème des membres inférieurs, il y a deux mois ; cet œdème ne tarda pas à devenir considérable, et gagna très promptement le haut des cuisses et la partie inférieure de l'abdomen. »

L'un des premiers symptômes en date, et l'un de ceux qui manquent le plus rarement : c'est la douleur lombaire. Nous la trouvons accusée, dès les premiers temps de son mal, par notre malade de l'hôpital Necker : « il y a quinze ans, elle commença dit-elle, à sentir de la lourdeur et de la gêne dans la région des reins, des deux côtés, surtout quand elle se mettait au lit. Elle passait alors presque une heure à trouver une position qui lui permit de reposer ».

Ces douleurs présentent, un peu atténués, les caractères de la douleur dans le cancer du rein. Plus rarement lancinantes ou térébrantes, c'est ordinairement une sensation de pression continue (Strübing), une constriction pénible, qui peut devenir une souffrance aiguë. il est fréquent qu'elle s'irradie dans l'abdomen, vers la fosse iliaque, le testicule, le membre inférieur, ou encore dans les côtés du thorax ; mais le maximum de sensibilité reste toujours au niveau du

rein. Cettte douleur locale était fort nette chez la malade que nous observions il y a quelques mois dans le service de M. le professeur Verneuil ; l'abdomen était ballonné et sensible sur toute son étendue ; mais la main comprimant la région lombaire dans l'intervalle costo-iliaque, provoquait aussitôt un cri de douleur, et ce fut en se fondant sur la netteté de ce résultat que M. Verneuil put poser dès l'abord le diagnostic de : Lésion rénale double. Nous verrons que la bilatéralité fréquente de la douleur rénale devient un précieux élément de diagnostic, surtout en présence des données presque toujours unilatérales de la palpation.

Quelquefois continues, les souffrances ne sont jamais égales dans leur intensité ; elles procèdent par redoublements et par crises ; chez plusieurs malades, nous voyons ces crises se reproduire à intervalles plus ou moins longs, et se juger souvent par une hématurie : c'est alors, à l'intensité près, le syndrome de la colique néphrétique. La douleur occupe parfois le premier plan dans le tableau symptomatique : ainsi en était-il pour le malade de Schachmann. « A dix-huit ans, à la suite d'un refroidissement, il est pris subitement d'une violente douleur dans le flanc gauche, accompagnée de fièvre, de céphalalgie et d'anorexie... Depuis, il éprouvait de temps en temps, sans cause appréciable, des douleurs très intenses en des points très variables, hypochondre droit ou gauche, ou dans l'un des flancs. Ces douleurs qui duraient de trois à huit ou dix jours, obligeaient le malade à cesser tout travail, et même à s'aliter. Les douleurs étaient continues pendant tout le temps que durait l'accès, et s'exaspéraient fréquemment. » Ainsi en est-il encore lors de complication d'abcès péri néphretique : « c'étaient chez notre malade de l'hôpital Necker, pendant les nuits qui précédèrent l'opération, des souffrances atroces, dans tout le ventre, tellement qu'elle ne pouvait indiquer l'endroit où elle souffrait le plus, et qu'elle croyait à tout moment perdre connaissance ». Mais ce serait déformer le véritable aspect clinique de la maladie kystique, que de ne pas rappeler encore les faits (et ce sont sans doute encore les plus nombreux), où jusqu'aux derniers jours, le silence règne sur les signes de la maladie locale, et où la malade succombe, sans que ni la douleur ni aucun trouble urinaire n'aient attiré l'attention sur le rein.

Il est assez rare de voir signalés des troubles de la miction proprement dite. Bond (Obs. 10) indique chez son malade des besoins

fréquents d'uriner dès les premiers temps de la maladie. Le sujet de l'Obs. 9 avait depuis sa dernière hématurie, une vessie fort irritable (irritable bladder), dit Gairdner. Malmsten donne la miction comme plus fréquente, dans le fait qu'il rapporte, et de même Rayer parle, dans un cas, de miction abondante et aqueuse. La quantité des urines oscille autour du taux normal, qu'elle ne dépasse que fort peu dans l'un ou l'autre sens : une polyurie légère serait plus fréquente. Nous faisons abstraction, pour le moment, des faits d'anurie plus ou moins prolongée, dont notre malade de la Pitié nous a fourni un si curieux exemple : l'anurie se rencontre assez fréquemment comme accident ultime ; elle est notée chez la malade de Jaccoud, chez celle de Jessé ; elle existait d'une façon intermittente, dès le début des souffrances, dans notre Obs. I : « de temps en temps les souffrances s'aggravaient, et en même temps la miction se faisait rare, ou même se supprimait quelquefois pendant dix heures de suite ; quand elle se rétablissait, elle était peu abondante, et demeurait toujours rare. Pendant les heures où la miction était suspendue, la douleur était intolérable dans toute la région lombaire droite depuis le rein jusqu'au bas-ventre. » La quantité d'urine des vingt-quatre heures ne dépasse jamais un litre. Elle était de 800-900 gr. dans l'Obs. de Strübing, de 30 onces dans celle de Bond ; il y avait « peu d'urine saturée, et contenant beaucoup d'albumine », dans l'un des faits de Chotinsky (Obs. 35). Au contraire, l'urine était abondante chez la malade de Legrand (1800 à 2000 gr.), abondante aussi chez celle de M. le Dr Duguet (2 litres, 2 litres 1/2 à 3 litres) ; Leichtenstern (Obs. 4) signale une polyurie notable oscillant de deux à quatre litres par jour, avec une albuminurie légère et intermittente. Il en était de même dans le fait plus ancien de Gairdner, où Coats, en rendant compte de l'autopsie, fait remarquer que « dans ces cas de dégénérescence kystique, la sécrétion de l'urine peut être accrue, bien qu'il ne reste que peu de parenchyme rénal ; et il rapproche cette particularité de l'hypersécrétion constatée dans les observations de rein contracté. Il les regarde comme une confirmation de la théorie d'après laquelle la portion aqueuse de l'urine s'excrète dans les glomérules de Malpighi les autres parties constituantes du rein ayant pour rôle principal de concréter cette urine. »

Une polyurie d'intensité moyenne, et intermittente, s'observe donc assez souvent. Mais c'est aux caractères de l'urine qu'il faut deman-

der les notions les plus importantes ; et, à la suite d'Ebstein, de Malmsten, de Rosenstein de Strübins, de la majorité des auteurs, nous rangerons parmi les signes les plus constants de la maladie kystique : l'albuminurie et l'hématurie intermittente.

L'hématurie figure très fréquemment dans les antécédents des malades dont l'histoire peut-être suivie, soit à titre d'accident passager, soit avec un caractère de répétition et d'abondance qui lui impriment une haute gravité. Souvent c'est un signe du début; il suffit de rappeler le malade de Gairdner, qui, à dix-huit ans, est pris d'attaques répétées d'hématurie, accompagnées de douleurs mal définies dans son origine, mais siégeant surtout dans le thorax du côté gauche, et l'on trouve nombre de faits analogues. Au contraire, chez notre malade de Necker, c'est deux mois seulement avant son entrée à l'hôpital, que la miction devient sanglante ; et dans le cas de Wipham, c'est deux jours seulement avant la mort que le sang apparaît en large quantité dans l'urine.

La marche et la reproduction de l'hématurie sont ordinairement intermittentes et irrégulières : provoquée assez fréquemment, semble-t-il, par un traumatisme, une maladie intercurrente (avec pneumonie, obs de Michalowicz), annoncée par une recrudescence des douleurs lombaires, la miction sanglante éclate comme une crise, dont la durée sera plus ou moins longue, et qui laissera derrière elle un état d'anémie plus ou moins accusé, et généralement aussi une accalmie des souffrances. Ces attaques d'hématurie se répètent souvent à plusieurs reprises, au moins pendant les premières années de l'affection (Gairdner, Bond, Strübing, Michalowicz). Or, en présence d'une miction sanglante qui se produit dans ces conditions, et qui se reproduit brusquement, au milieu de douleurs lombaires fréquemment sourdes et peu intenses, mais bien localisées dans le siège : n'y a-t-il pas lieu de songer à un néoplasme, à une tumeur du rein ? C'est alors aussi, croyons-nous, que si à la douleur et à l'hématurie se joignent les résultats d'une exploration positive, le diagnostic peut acquérir un réel degré de certitude.

L'albuminurie ne vient qu'en seconde ligne dans l'ordre de l'importance, bien qu'elle soit plus fréquente encore que l'hématurie. Il est difficile de comprendre comment M. Laveran peut écrire : « L'albuminurie est rarement signalée dans les faits de dégénérescence kystique des reins, faits très incomplets, du reste, dans la

grande majorité des cas, quant à l'examen des urines, l'hématurie a été observée quelquefois ». Il est rare, en effet, à part quelques observations longues et complètes, de trouver une analyse détaillée des urines ; mais l'albumine est presque toujours recherchée. Dans la majorité des faits, l'albuminurie existe ; assez souvent elle existe en proportion très notable, et l'on rencontre la mention : urines fortement albumineuses. Mais ce serait aller trop loin, dans un excès contraire, que de faire de l'albuminurie un caractère constant de la maladie kystique. Il se peut que l'albumine manque dans les urines pendant toute la durée de la maladie, au moins pendant tout le temps où le malade est en observation ; elle faisait défaut dans les deux cas de Laveran ; elle faisait défaut chez la malade de Lovejoy (Obs. 32), dans l'urine examinée deux heures avant la mort, et pourtant les pieds étaient fortement œdématiés, et l'œdème remontait jusqu'aux genoux ; il en était de même chez la première malade de M. Blachez (Obs. 11), dans la première observation de Chotinsky. « Les urines étaient rouges, chargées, mais sans albumine ni graviers, note Michalowicz dans le fait si intéressant qu'il rapporte. A plusieurs reprises, l'urine fut examinée chez notre malade de l'hôpital Necker ; jamais nous n'y pûmes déceler une trace d'albumine, même dans les derniers jours. Il n'y en avait pas non plus chez la malade de M. le Dr Duguet, à peine put-on croire une fois en découvrir un nuage, ni chez celui de Legrand : ce ne fût que dix jours après l'entrée du malade, qu'on vît l'albumine apparaître en petite quantité, 0,50 centigrammes par litre seulement, ni dans le fait tout récent aussi de Wagner (Obs. 61). Il n'y en avait que des traces dans les faits de Von Bergmann et de Leichtenstern. De là on peut conclure à la possibilité, à la fréquence même, d'intermittences et de variations dans l'existence et l'intensité de l'albuminurie. En un mot, albuminurie inconstante, mais très fréquente, de quantité moyenne, quelquefois très minime ou intermittente : voilà un ensemble de caractères qui touchent de près à ceux de la néphrite interstitielle.

Quant aux variations des autres principes de l'urine, nous nous bornerons, faute de documents plus nombreux, à transcrire ici les renseignements que nous avons pu recueillir dans quelques faits. Chez notre malade de l'hôpital Necker, l'urine n'a pas cessé d'être claire, sans dépôt d'aucune sorte, elle ne contenait ni albumine, ni sucre, ni sels en excès. Bond a trouvé une urine « jaune pâle, sans

dépôt, de densité 1010, albumineuse et présentant quelques hématies, des leucocytes, de l'épithélium rénal et vésical, ou cristaux d'oxalate de chaux ». « L'urine est d'un jaune brun, légèrement trouble, et laisse un dépôt muqueux contenant quelques cellules épithéliales, mais pas de cylindres ni de globules sanguins » (Strübing). La diminution des chlorures est indiquée par Malmstein. Il est regrettable que nulle part on ne trouve un dosage de l'urée, à part une des observations de Hommey, où l'urine, examinée par M. Albert Robin, contenait, avec une quantité très grande d'albumine, une proportion moindre d'urée : il est probable que sa quantité suit les mêmes oscillations que dans les néphrites chroniques. La présence de cylindres dans l'urine tendrait à faire admettre un certain degré d'inflammation des portions du parenchyme intermédiaires aux kystes ; c'est la signification que lui donne Malmsten, dans l'observation qui lui est personnelle, et où il trouve dans l'urine des cylindres fibrineux et épithéliaux. Wagner, dans son premier fait, signale dans l'urine, avec des globules blancs, une grande quantité de cylindres, très épais, fortement granuleux, « comme il s'en rencontre déjà rarement dans le mal de Bright ordinaire, mais certainement comme on n'en a jamais observé dans une urine d'aussi faible densité. Après l'achèvement de notre travail, ajoute-t-il, nous avons pu observer un autre cas de dégénérescence kystique des reins, mais à un degré moins avancé, chez un malade de 48 ans, mort de phthisie pulmonaire, l'urine, plusieurs fois examinée pendant la vie, fut toujours trouvée sans albumine. L'examen de l'urine recueillie à l'autopsie dans la vessie montra un liquide d'un jaune clair, contenant très peu d'albumine ; dans les rares sédiments se trouvait toute une masse de cylindres fins et très fortement granuleux ».

Nous arrivons à un autre des signes principaux des lésions rénales chroniques, que nous verrons manquer fréquemment dans la maladie kystique : l'œdème. Il n'est spécifié que rarement dans les observations que nous avons rassemblées. Au début, c'est un peu de gonflement péri-malléolaire, le soir ; plus tard, l'œdème peut s'étendre à tout le membre inférieur, aux paupières et à la face, au tronc : l'anasarque est signalée, sans détails du reste, dans l'observation de Rose ; elle était considérable, chez la malade de M. Juhel-Rénoy. L'enflure remontait jusqu'aux genoux, chez le sujet de Lovejoy ; elle était aussi fort accusée, dans les derniers temps de la vie, chez ceux

de Strübing, de Bond, de Leboucher. Mais ce sont là des faits exceptionnels. L'œdème manque presque régulièrement dans la maladie kystique ; quand il existe, c'est à l'état de gonflement très localisé, peu volumineux, et intermittent. Ainsi en était-il chez nos deux malades des observations 1 et 14. Et, dans ce dernier cas, n'est-ce pas un phénomène d'un haut intérêt, que cette absence complète d'infiltration séreuse, au cours d'une anurie qui se prolonge sans trève six jours durant ? J'admets qu'une voie dérivative s'était ouverte du côté du tube digestif, au moins dans les derniers jours, mais la diarrhée n'était pas suffisante pour expliquer l'absence de toute extravasation liquide. Il y a d'autres facteurs, sans doute, dans ces faits d'anurie prolongée sans œdème.

S il est exceptionnel que la maladie kystique suive régulièrement et de tout point l'évolution du mal de Bright, on peut en retrouver jusqu'aux moindres signes, sinon réunis, du moins épars dans les observations. Ils étaient tous groupés chez le malade dont nous devons l'observation à notre collègue et ami Legrand : « Les maux de tête affreux sont le principal objet de ses plaintes ; il est, dit-il, comme abruti. L'oreille est dure, et il croit entendre des ronflements sourds. Il a des crampes épouvantables dans les mollets, ne lui laissant pas un instant de repos ; il en éprouve aussi dans les bras et les mains. Tous les doigts sont le siège de fourmillements douloureux ; la sensation du doigt mort accompagnée de pâleur a eu lieu dans le pouce de la main gauche. Les démangeaisons et la cryesthésie ou sensation du froid sont fréquentes, les uns dans le dos, l'autre aux jambes. La respiration est ordinairement peu gênée ; cependant il a « des accès d'asthme ». Quelquefois quand il se couche, il a parfois des vomissements, et des nausées assez souvent ; plusieurs fois par jour, il a des selles copieuses et diarrhéiques ». Et ce fut sur « cette association, si complète, des petits signes de brightisme », que fut basé le diagnostic d'insuffisance rénale.

La céphalée, les bourdonnements d'oreille, la somnolence ou l'insomnie, les crampes : crampes dans les doigts et les muscles de l'abdomen, pendant la dernière semaine, chez les malades d'Eve (Obs. 31), se rencontrent fréquemment ; des accidents nerveux plus graves, le délire, les convulsions, le coma, se produiront à une période plus avancée. Même fréquence des troubles digestifs : inappétence, nausées, vomissements, d'abord à titre de phénomène passa-

ger, puis continus aux périodes d'urémie aiguë, comme chez cette malade de Dubar qui « au commencement de mars 1879, commence à ressentir quelques malaises, de la courbature, un peu de douleur dans les reins et des nausées. Bientôt aux nausées succédèrent des vomissements qui devinrent abondants, fréquents, et entraînèrent un amaigrissement rapide. En même temps, elle fut prise de céphalalgie, d'abord intermittente, puis continuelle, opiniâtre. A son entrée à l'hôpital, à la fin du mois, elle vomit depuis la veille ; les vomissements sont abondants, faciles, verts porracés ; ils n'ont pas d'odeur ammoniacale. Ils persistent malgré le traitement institué par M. Dujardin-Beaumetz, et ne cèdent que pour faire place au coma terminal ».

Les accidents dyspnéiques sont fréquents aussi, qu'il s'agisse de ces accès « d'asthme » nocturnes dont les brightiques sont coutumiers, ou d'un essoufflement continu. Quelquefois ce n'est que la manifestation d'une complication pleuro-pulmonaire, assez fréquente, comme nous le verrons. L'état du cœur y a sans doute aussi sa part.

« Les phénomènes cliniques, dit Strübing, qui s'observent dans le cours de la dégénérescence kystique des reins, sont semblables à ceux qui se développent, quand le parenchyme rénal, dans une étendue plus ou moins grande, a été détruit par une autre cause, par exemple, l'atrophie granuleuse, l'hydronéphrose avec compression énergique du tissu ambiant, etc. De même que nous voyons se produire alors une augmentation de la pression artérielle et par suite, une hypertrophie du ventricule gauche, de même que des troubles de compensation se produisent de temps en temps du côté du cœur hypertrophié, les mêmes phénomènes peuvent s'observer dans la dégénérescence kystique, dans laquelle, par la pression des kystes, le parenchyme rénal, et avec lui les conduits vasculaires se trouvent détruits dans une étendue plus ou moins grande. » Aussi l'hypertrophie du ventricule gauche, coïncidant fréquemment avec la dilatation du ventricule droit, est-elle signalée par Bamberger, Ebstein, Malmsten, Galabin, et figure-t-elle au protocole de la plupart des autopsies. Plus rarement, on la trouve notée pendant la vie. Leichtenstern l'indique pourtant chez son malade. Chez celui de Legrand, les bruits du cœur sont sourds, et au premier temps, on entend un dédoublement imparfait. Ils étaient sourds également et sans caractère morbide bien net, chez nos deux malades où le cœur fut trouvé

largement dilaté et graisseux. Nulle part n'est mentionné le bruit de galop.

A l'hypertrophie cardiaque, à l'athérome très généralement signalé en même temps, se relient sans doute, les hémorrhagies par diverses voies, observées dans la maladie kystique. La première de toutes, en fréquence et en gravité, c'est l'hémorrhagie cérébrale, qui aura sa place au rang des causes prochaines de la mort. C'est l'épistaxis, assez abondante et assez répétée pour affaiblir notablement le malade et nécessiter même une fois le tamponnement des fosses nasales (Strübing), et qu'on retrouve dans les faits de Eve, de Loyer, de Bond, de Legrand. C'est l'hémorrhagie intestinale, dans l'observation 3 de Royer, dans l'observation de Bond, chez notre malade de l'hôpital Necker; là, on avait trouvé, à plusieurs reprises du pus mêlé aux selles sanglantes. Les selles purulentes se montrèrent aussi une fois chez le malade de Michalowicz. Signalons encore une plaque ecchymotique de la face postérieure du pharynx, chez le malade de Dubar; des pétéchies, survenues comme accident ultime (Eve); enfin des hémorrhagies gingivales (Bond). Dans ce dernier fait, on avait affaire à une véritable diathèse hémorrhagique, et l'on vit se succéder l'hématurie, l'épistaxis, les hémorrhagies par le rectum et par la bouche; on était en droit de soulever l'hypothèse de purpura hémorrhagique ou de scorbut.

On conçoit que lorsque la maladie kystique s'accuse par ces graves symptômes, l'état général ne tarde pas à en porter l'empreinte, et que les stigmates d'une cachexie progressive s'impriment rapidement sur le faciès du malade. Pâle, amaigrie, notre malade de Necker présentait entièrement l'habitus cancéreux. Laveran signale dans un cas une teinte bronzée toute spéciale de la peau, rappelant un peu celui de la maladie d'Addison ; la même teinte existait chez le malade de Strübing, et celui de Bond; dans le cas rapporté par Laveran, et dû à Frémy, il y avait une lésion d'une des capsules surrénales ; il n'y en avait pas dans les autres. Cette même teinte bronzée avait été remarquée aussi par Gombault et Hommey, chez un des malades dont l'observation est consignée dans la thèse de Hommey : « la peau était très brune, avec quelques taches pigmentaires, qui font supposer au premier abord une affection de capsules surrénales. » Les capsules surrénales étaient indemnes. Mais, quand la maladie suit cette évolution lente et silencieuse, qui semble lui être

familière, c'est pendant de longues années, et en quelque sorte jusqu'à la mort que les sujets conservent leur embonpoint et leur vigueur. Telle, la malade de Dubar, vigoureuse et pleine de santé, qui aurait pu mener à terme cinq grossesses, et qui entrait à l'hôpital avec son dernier enfant, une petite fille de dix-huit mois. Telle encore notre malade de l'observation 14, femme robuste et haute en couleur, qui, jusqu'aux derniers jours, exerçait encore son métier de laitière. Jusqu'à présent, nous n'avons pu saisir, dans cet ensemble de symptômes, aucun trait caractéristique. En se basant sur eux, on ne saurait poser légitimement que le diagnostic : insuffisance rénale, sans rien spécifier de ses causes ni de sa nature. Seules, les douleurs lombaires et l'hématurie à répétition pourraient incliner vers l'idée d'un néoplasme. Mais il y a toute une série de faits, dans lesquels l'exploration physique entre en jeu, et où la notion clinique devient par suite réellement positive.

Jusqu'à présent nous n'avons pas saisi, dans cet ensemble de symptômes, aucun trait caractéristique. En se basant sur eux, on ne saurait poser légitimement que le diagnostic : insuffisance rénale, sans rien spécifier de ses causes ni de sa nature. Seules, les douleurs lombaires et l'hématurie à répétition pourraient faire incliner vers l'idée d'un néoplasme. Mais il y a toute une série de faits, dans lesquels l'exploration physique entre en jeu, et où la notion clinique devient par suite réellement positive.

Parmi nos observations, dix-huit fois une tumeur est signalée ; plusieurs fois une étude minutieuse a permis de la délimiter très nettement, et, n'était la fluctuation toujours obscure, aurait conduit plus fréquemment sans doute au diagnostic. Cinq fois le diagnostic a été fait pendant la vie ; le cas de M. le Dr Duguet en est un des plus remarquables exemples.

On se demande, en effet, comment un gros rein polykystique, comment une tumeur aussi volumineuse que celle de la malade de Pruddon (Obs. 5), par exemple, « qui refoulait le foie et remplissait en majeure partie la moitié droite de l'abdomen » (relation de l'autopsie) peut échapper à l'exploration. Dans un certain nombre de cas, ce sont les difficultés de la palpation abdominale qu'il faut incriminer : c'est le météorisme, dans l'observation de Wagner ; c'est la présence de furoncles multiples de la paroi dans une autre observation ; c'est le volume énorme de la couche adipeuse sous-cutanée, comme

chez notre malade de la Pitié ; ou encore, lors d'abcès périnéphrétique concomitant le relief et la tuméfaction de l'abcès masquent le rein hypertrophié. Mais n'est-ce pas souvent aussi à l'insuffisance des moyens d'observation mis en œuvre qu'il faut s'en prendre, insuffisance quelquefois expliquée par l'état du malade, comme dans le fait de Jessé, où « en palpant le ventre, on sentit vers la région lombaire une tumeur qui ne provoquait aucune douleur », mais l'examen ne fut pas poussé plus loin, une autre affection bien plus grave (pneumonie du sommet droit) attirant l'attention » ou encore dans celui de Gairdner qui « découvrit facilement une tumeur occupant la région du rein gauche, mais remit à plus tard un examen plus approfondi. Dans le courant de la nuit, le malade fut pris d'accidents urémiques, et mourut ».

Une exploration plus rigoureuse et plus méthodique rendrait sans doute plus facilement accessible la tumeur kystique du rein, et plus fréquemment en permettrait le diagnostic. Précisons donc les moyens d'exploration physique.

C'est presque toujours en avant que la tumeur polykystique, suivant en cela l'exemple de la plupart des tumeurs du rein, se développe et devient accessible. Le ventre est souvent volumineux, et même distendu sur toute sa surface : il est plus rare que le relief, mieux localisé, devienne par suite plus caractéristique. Il y avait pourtant « une asymétrie très nette de l'abdomen, » chez la malade de Von Bergmann, et la moitié gauche du ventre était gonflée dans sa moitié supérieure » ; et de même dans le fait de Rose où une énorme tumeur fluctuante remplissait le flanc gauche, occupait aussi l'hypochondre et dépassait la ligne médiane.

La percussion, et surtout la palpation fourniront de plus sûrs renseignements.

Si l'on réfléchit à la profondeur du rein d'une part et d'autre part à la présence de l'intestin au devant de lui, on ne sera pas étonné que les résultats de la percussion ne soient assez souvent que peu convaincants. Zone mate à limites indécises, en arrière, sonorité conservée, en avant : voilà tout ce qu'on observe. Il est indéniable que pratiquées avec méthode, la percussion devient fort utile. Nous n'en voulons pour preuve que l'observation de Strübing. Strübing présente suivant une série de lignes verticales, lignes médio-sternale, mamillaire, axillaire antérieure, axillaire, moyenne, axillaire posté-

rieure, scapulaire et d'avant en arrière, de la ligne blanche au rachis, et voici ce qu'il obtient « la matité hépatique se continue, au-dessous de l'axe costal, avec une matité tympanique qui s'étend jusqu'à la crête des îles, dans l'hypochondre et le flanc droit. Cette zone mate ne déborde pas en avant la ligne axillaire antérieure (prolongée), et se continue en arrière, par une matité complète, jusqu'à la colonne vertébrale. A gauche, la matité sphérique se continue aussi par en bas avec une zone mate de même configuration que celle de droite, qui s'étend jusqu'à la crête iliaque et jusqu'à la colonne vertébrale. Le changement de position de la malade n'a, sur le bruit de percussion comme sur la zone de matité, aucune influence ». C'est là ce qu'on trouve presque constamment, mais d'une façon plus ou moins complète, dans les cas où la percussion a été pratiquée : matité se continuant fréquemment avec celle du foie par en haut, étendue de rebord costal vers la crête iliaque, et se prolongeant en avant jusqu'à une distance variable de la ligne blanche, matité absolue sur les côtés du rachis, plus profonde et plus claire en avant, où la sonorité du gros intestin vient s'interposer entre la tumeur rénale et la paroi : matité tympanique suivant l'expression de Strübing.

Le palper, lui aussi, est souvent difficile. Chez notre malade de l'observation 2, la paroi abdominale avait bien trois travers de doigt d'épaisseur, et, dans tous les points, on ne sentait jamais que ce paquet de graisse qui s'interposait sous les doigts, et faussait les sensations. Les notions sont alors très vagues : c'est une tuméfaction avec rénitence dans la région épigastrique (Leboucher). C'est un corps assez gros, dans l'hypochondre gauche, vaguement senti à l'examen du ventre, qui était volumineux, gonflé, peu tendu et que l'on crût être de la rate (Boyer). Mais plus souvent c'est une tumeur que les auteurs signalent et dont ils donnent les caractères : « tumeur dans la région épigastrique et l'hypochondre droit, existant depuis quatre ans, surtout volumineuse depuis un an (Courbis) ; tumeur occupant la région du rein gauche et aisément découverte (Gairdner). A la palpation de l'abdomen, dit Caresme, on trouve dans le flanc droit, une tuméfaction profonde mal circonscrite. Cette tuméfaction s'étend depuis le rebord des fausses côtes jusque vers les limites inférieures de la fosse iliaque, où on la perd. En haut, elle semble se continuer avec le foie; en dedans, on peut la suivre

jusqu'à une petite distance de la ligne médiane. Elle paraît profondément située; et si l'on déprime fortement les parois de l'abdomen, elle offre la sensation d'une masse plane ou un peu arrondie à sa surface, mais régulière et sans bosselures. La pression des doigts ne peut pas en déterminer les limites. La sonorité est normale à son niveau, en sorte, que la percussion ne peut, pas plus que le palper, servir à la circonscrire nettement. On ne constate aucune tuméfaction dans le flanc gauche ni dans les autres points de l'abdomen. »

Chez la malade de Strübing, un médecin avait reconnu depuis longtemps l'existence de « tumeurs rénales » dans les hypochondres, surtout à gauche. Plus tard, « sur toute la zone de matité décrite plus haut, existait à droite, une sensation de résistance, et l'on percevait au palper, une tumeur qui n'était pas complètement lisse, à gauche, au-dessous de la onzième côte, on sentait une résistance de même nature qu'à droite, et perceptible à la palpation jusque dans la fosse iliaque. »

Pour que le résultat de la palpation ait une netteté complète, il faut que la tumeur remplisse deux conditions : qu'elle soit bombée et fluctuante. Roger signale déjà la possibilité de reconnaître, par le palper, chez les sujets maigres, les bosselures rénales : « En pareil cas, le volume des reins augmente considérablement, et on peut quelquefois sentir dans les régions rénales de véritables tumeurs bosselées ». Les bosselures étaient accusées dans l'observation de Chotinsky (Obs. 6); chez la malade de von Bergmann, on sentait, dans l'hypochondre gauche, une tumeur dure ; bosselée, du volume d'une tête d'enfant ; on distinguait, les unes à côté des autres, de petites et de grosses bosselures. A la partie antérieure et médiane paraissait située une seconde tumeur, détachée de la masse principale, également bosselée. Rappelons encore les observations de Babinski qui trouva « dans le flanc et la fosse iliaque, une masse volumineuse, irrégulière, bosselée, arrondie aux deux extrémités, se dé imitant bien en haut et en bas, descendant presque jusqu'au ligament crural. »

La fluctuation est ordinairement obscure, et se perçoit mal dans ces poches multiples, étroites et cloisonnées qui constituent le rein kystique ; la consistance est plutôt solide, dure, rénitente. « Du côté gauche de l'abdomen, à gauche de l'ombilic, dit Bond, on sentait une tumeur lentement développée, occupant l'hypochondre et dépassant la ligne médiane, fluctuante. Il pose le diagnostic de kyste de l'ovaire.

Une ponction donne issue à 7 pintes de liquide rougeâtre. L'amélioration consécutive dure deux ans, puis la tumeur reprend son volume primitif et nécessite une nouvelle ponction. L'autopsie démontra un peu plus tard qu'il s'agissait d'un rein kystique. » En présence d'un rein volumineux et bosselé la ponction exploratrice nous semble tout indiquée ; et bien que, dans le fait de Rose, grâce à la présence d'un grand kyste, elle n'ait donné qu'un résultat trompeur, il semble bien que, dans les cas ordinaires, elle puisse fournir un sérieux appoint au diagnostic. Nous y reviendrons. Enfin nous citerons comme un véritable type le fait observé par M. le Dr Duguet : la tumeur était bilatérale, et chaque tumeur, saisie entre une main placée à plat, et l'autre appliquée en avant, occupait presque en totalité la région du flanc. Elles étaient indolentes à la pression, et aussi presque indolentes spontanément. La palpation faisait reconnaître sur leurs faces antérieures plus facilement accessibles, une grande quantité de bosselures fermes et élastiques qui donnaient à cette face une forme irrégulièrement arrondie. »

Un fait remarquable, c'est l'unilatéralité ordinaire de la tumeur perçue. Sur nos 18 faits, trois fois seulement, la tumeur kystique est accessible des deux côtés à la palpation, dans le cas de Strübing, de M. Daguet et de Chotinsky (Obs. 6), qui se contente du reste d'indiquer très brièvement que « l'augmentation du volume des deux reins était perceptible à la palpation. Dans deux observations, le côté de la tumeur est indéterminé, celle de Lebouchée, où il existait simplement une tuméfaction avec résistance dans la région épigastrique, attribuée à la présence d'une tumeur abdominale, et celle de Jessé, qui, en palpant le ventre, sent vers la région lombaire une tumeur qui ne provoquait aucune douleur. Treize fois la masse polykystique n'est appréciable que d'un seul côté ; sept fois à gauche et six fois à droite.

Le ballottement rénal n'a jamais été recherché. Enfin nous insisterons encore sur la mobilité de la tumeur kystique. Elle n'est pas constante ; les deux tumeurs étaient fixes, spécifie M. Duguet. Maintes fois, en saisissant la tumeur entre les deux mains, on ne lui communique qu'un léger déplacement (Hare). Mais, dans des cas exceptionnels, la mobilité peut devenir excessive ; elle fit croire à un rein flottant cancéreux, dans le fait de Von Bergmann.

A l'exploration physique également, il faut demander le diagnostic

de cette coïncidence pathologique relativement fréquente : le foie kystique. Ce n'est là, malheureusement, plus souvent encore, qu'une trouvaille d'autopsie. Quelquefois on note la douleur hépatique : « douleur vive, à l'épigastre et dans le côté droit, faisant croire à une pleurésie (Bristowe) ; — douleur profonde, presque continue, mais trop profonde, à droite, dans la région hépatique » (Brigidi et Severi). Il n'y a pas d'ictère, l'ascite n'est signalée qu'une fois, dans l'observation de Courbis. A la percussion, on trouve une matité hépatique fréquemment confondue en bas avec la zone mate due au néoplasme rénal ; chez le malade de Courbis, « il existe dans la région épigastrique et l'hypochondre droit, une tumeur à surface inégale et bosselée, avec nodosités fluctuantes. Une ponction hépatique fut pratiquée, et donna un liquide citrin, sans crochets ». Un foie qui déborde l'axe costal, et dont la surface se présente irrégulièrement parsemée de bosselures rénitentes, doit donc faire soupçonner l'extension au foie du processus kystique. L'évolution lente et fréquemment silencieuse de la maladie kystique est ordinairement exempte d'accidents aigus et fébriles. La fièvre n'apparaît guère que lors de formation de pus dans les cavités kystiques ou autour du rein. Rayer signale déjà cette tendance des kystes à s'enflammer et à suppurer ; « ces kystes peuvent s'enflammer spontanément, écrit Grisolle, ou à la suite d'une contusion ». Dans un des faits de Laveran, un frisson violent éclate, portant la température à 41°, pour l'y laisser jusqu'à la mort : il y avait suppuration de l'un des grands kystes du rein gauche. Nous observions aussi de la fièvre, des frissons, et une recrudescence considérable des douleurs chez notre malade de l'hôpital Necker, lors du développement de la collection purulente. Cette complication d'abcès périnéphrétiques se retrouve encore dans un fait présenté par M. Blachez à la Société anatomique en 1857 : « le malade se plaignait de vives douleurs dans l'abdomen, et avait des accès de fièvre périodiques avec frissons ; on sentait la tumeur formée par la collection purulente ». Elle s'explique aisément par la suppuration de quelques-unes des poches kystiques du rein, leur rupture et l'épanchement du pus dans les mailles de la capsule adipeuse du rein. Elle forme tumeur à la région lombaire, comme dans le phlegmon périnéphrétique d'autre nature ; elle peut donner lieu à d'intéressants incidents, lors d'intervention ; nous avons indiqué plus haut ce qui survint chez notre malade de l'observation.

Nous énumérerons encore, au rang des complications : l'ascite, déjà notée dans le fait de Courbis ; la péricardite (Jaccoud) ; la pleurésie, qui était double chez le malade de Juhel-Rénoy : « une première thoracentèse est pratiquée à droite, on retire 1 litre 1/2 de liquide, mais le soulagement obtenu est peu considérable ; la pleurésie gauche remontant jusqu'à l'angle de l'omoplate, l'anxiété respiratoire était toujours considérable ; une seconde thoracentèse fut pratiquée, cette fois à gauche ; mais le double épanchement se reproduisit et la malade succombait deux jours après. » Notons encore les accidents graves broncho-pulmonaires, la bronchite généralisée, dans les deux faits de Whipham ; la pneumonie croupale avec œdème aigu du poumon, qui emporte le malade de Strübing.

Dire, avec M. le professeur Dieulafoy, que « l'évolution de la dégénérescence kystique est lente, et sa durée indéterminée », c'est rappeler cette longue série de faits, où une mort foudroyante éclate brusquement, en pleine santé, semble-t-il. Rien de plus énigmatique, que ces longues périodes latentes, et ces réveils soudains.

La mort est rapide ou lente. Rapide, elle se produit en quelques jours, en quelques heures même : C'est à l'urémie aiguë, ou à l'hémorrhagie cérébrale qu'il faut alors presque toujours l'attribuer. Plus lente, elle succède au marasme, fréquemment compliquée de lésions broncho-pulmonaires. Le relevé de nos observations nous permet de ranger dans l'ordre suivant les causes prochaines de la mort : Urémie, 26 cas ; hémorrhagie cérébrale 4 cas ; marasme 3 cas ; pneumonie 3 cas ; bronchite généralisée 2 cas ; phtisie 4 cas ; c'est donc à l'urémie que revient, et de beaucoup, le plus fort contingent dans la pathogénie de la mort.

Rayer insiste sur la fréquence des accidents cérébraux à la période ultime de la dégénérescence kystique. Les vomissements, la dyspnée, se rencontrent souvent, mais presque toujours ils se combinent avec le délire, les convulsions, enfin avec le coma urémique. Les trois formes de l'urémie cérébrale sont ici représentées, en effet, le délire est continu, loquace, puis violent, chez la malade de Dubar, pendant les deux derniers jours. M. Jaccoud cite comme un type de la forme tétanique de l'urémie l'observation qu'il rapporte.

A côté de ces faits, nous en placerons d'autres où l'état intellectuel demeure complètement indemne jusqu'à la fin. Whipham y insiste dans ses deux cas : « La plupart du temps, écrit-il, l'hématurie, la

dyspepsie, et d'autres symptômes caractéristiques d'une maladie des reins ont été notés, et dans les faits du Dr Bright, du Dr Robert, et d'autres les convulsions urémiques et le coma avaient précédé la mort. Aucune complication semblable n'accompagne la mort dans nos deux cas; il fut spécialement noté, dans l'un, que le malade « fut sensible jusqu'à la fin » ; et dans l'autre, « qu'il mourût tranquillement (death quietly) ». Ce furent, en un mot, des exemples de maladie rénale datant de longtemps et très étendus, avec une absence presque entière de symptômes. Notre malade de l'hôpital Necker ne perdit la connaissaece que dans la dernière journée ; durant une anémie de six jours, notre seconde malade n'eut à aucun moment de délire ni de convulsions, elle répondait encore à nos questions dans la matinée où elle mourut.

A l'hémorrhagie cérébrale se rapportent la plupart des autres cas de mort subite ou rapide. « Un homme de 48 ans est apporté à Saint Mary's Hospital, sans connaissance ; il était tombé subitement dans une attaque. Il mourut deux heures après. Sa femme raconte qu'il était auparavant bien portant. A l'autopsie, on trouve un large épanchement sanguin dans l'un des hémisphères cérébraux, les artères très athéromateuses, et le cœur gauche hypertrophié. Double dégénérescence kystique (Markham). Tel, cet autre fait plus frappant encore : « Un garçon boucher de 18 ans, étant allé se promener à la foire de Smithfield avec des amis, tombe subitement, sans connaissance, paralysé du côté droit. Trois jours après il était mort. Épanchement sanguin dans l'hémisphère gauche ». Quelquefois c'est à une seconde attaque que le malade succombe : « Suzanne J., 40 ans, est apportée à l'hôpital Saint-Barthélemy dans le coma, et meurt peu après. Trois ans avant, elle avait eu une attaque d'hémiplégie dont elle ne s'était jamais remise. Cinq jours avant sa mort, elle avait eu un nouvel accès, et encore un presque aussitôt avant son entrée. On trouva deux reins kystiques, et des traces d'hémorrhagie ancienne dans l'hémisphère droit, en partie ramolli » (Churcho). Signalons ici le cas exceptionnel d'Esle Ebstein, où la mort subite fut due à la rupture du ventricule gauche. D'autres malades enfin, s'éteignent lentement dans le marasme, et dans un état de cachexie progressive, souvent interrompu, accéléré, ou terminé par un accès d'urémie aiguë.

DIAGNOSTIC — PRONOSTIC

En résumé, voilà une affection qui demeure silencieuse pendant longtemps, et se révèle tout d'un coup. Qui d'autrefois prend les allures d'une néphrite chronique, ou même celles d'une tumeur maligne. Trouvera-t-on là les éléments d'un diagnostic ? Doit-on dire encore avec M. Laveran : « Il y aurait témérité pour l'instant à tenter ce diagnostic ; peut être pourra-t-on y réusssir plus tard, quand la maladie aura été étudiée avec plus de soin au point de vue clinique ». M. le professeur Verneuil disait lui-même, dans la leçon clinique où il exposa l'histoire de notre malade de l'observation 14 : « La dégénérescence kystique des reins ne se reconnaît presque à aucun signe ; on trouve le rein farci de kystes, presque sans symptômes du côté des organes urinaires. Pourvu qu'il reste un peu de parenchyme rénal, l'état général demeure presque intact ». Et pourtant M. Verneuil, en présence de cette anurie prolongée, et grâce à une analyse détaillée des antécédents, put émettre l'hypothèse de dégénérescence kystique double des reins : la palpation, nous l'avons vu, était négative. Lors donc que l'exploitation fournit des résultats précis, un diagnostic certain devient possible. Ce diagnostic a été posé pendant la vie, nous tenons à le répéter, et il est toute une série de cas où il doit être fait.

Quels sont donc ces lignes de certitude ? Il y en a trois, d'après nous, mais d'une importance inégale : la douleur lombaine, l'hématurie, la tumeur rénale.

D'après Leichtenstern, le diagnostic de la dégénérescence kystique double acquise aussi bien que congénitale est possible, quand les deux reins ont acquis un volume tel, que l'on puisse au palper sentir une tumeur faisant relief, et quand existent en même temps des phénomènes d'atrophie granuleuse du rein, comme anémie, œdème, hypertrophie du ventricule gauche, polyurie, albuminurie moyenne, urémie et même rétinite.

C'est à la tumeur rénale et à ses caractères soigneusement étudiés, qu'il faut demander les renseignements de première valeur, et à cette donnée principale, il faut joindre l'hématurie intermittente, les douleurs lombaires, qu'on retrouve dans les néoplasmes du rein, et l'ensemble des accidents urémiques. S'il n'y a pas de tumeur, le clinicien n'est pas en droit d'affirmer l'existence du gros rein polykystique, mais au moins pourrait-il le soupçonner quelquefois à titre d'hypothèse.

Admettons qu'une tumeur existe, qu'elle soit bilatérale et largement accessible, et que la main puisse apprécier à sa surface des bosselures et un certain degré de fluctuation : le diagnostic s'impose. Seul, le cancer du rein pourrait dans certains faits jeter un élément de doute; mais sa durée plus courte, les douleurs plus violentes, les hématuries plus abondantes, la cachexie constituent autant de traits symptomatiques différents. Encore faudrait-il que, par exception, il ait envahi les deux reins, et tous les deux à un degré à peu près égal. Une tumeur rénale bilatérale, bosselée, datant de longtemps, doit donc être considérée presque toujours comme synonyme de maladie kystique double. Ainsi en était-il dans la belle observation de M. le Dr Duguet : « La bilatéralité et la similitude des deux tumeurs faisaient écarter de suite comme point de départ le foie et la rate. Pour les mêmes raisons, il ne pouvait être question de kystes de l'ovaire ou de tumeurs fibreuses partant de l'utérus, d'autant plus que les deux tumeurs laissaient entièrement libre de l'une à l'autre la région ombilicale, et que, par le toucher vaginal, on constatait la liberté complète des culs-de-sac. C'était donc du côté des tumeurs du rein qu'il fallait chercher : ces tumeurs occupaient bien, d'ailleurs, la place des reins. J'éliminai d'emblée toute tumeur inflammatoire, le malade n'ayant aucunement de la fièvre. Etait-ce une hydronéphrose ? La tumeur, dans ce cas, eut été régulièrement arrondie, non lobulée. Et puis, elle eut été unilatérale. Etait-ce un kyste hydatique du rein ? Les mêmes objections se présentaient que pour l'hydronéphrose, le foie d'ailleurs était indemne de kystes. Quant au cancer du rein, on sait qu'il est plus fréquent dans la jeunesse ou l'enfance même ; il n'eut d'ailleurs occupé qu'un seul côté, et s'accompagne souvent d'hématurie et de douleurs ; ni les unes, ni les autres n'existaient. En définitive, la maladie kystique des reins, affection bilatérale, indolente, compatible longtemps avec une santé

générale assez bonne, était la seule supposition plausible, et c'était celle à laquelle je m'arrêtai ».

Mais il est très rare que l'exploration soit positive des deux côtés : trois fois seulement, nous l'avons dit plus haut, pareil fait est signalé dans nos observations. La tumeur peut remplir une moitié de l'abdomen, et présenter une surface largement arrondie et lisse, si l'une des bosselures kystiques a acquis un développement prédominant ; elle peut être dure et comme solide, si le kyste est fortement tendu. C'est alors que le diagnostic erre souvent, et que tous les éléments d'une différentiation clinique doivent être recherchés.

Fréquemment les volumineuses tumeurs kystiques du rein ont été confondues avec les kystes de l'ovaire. On croit à un kyste de l'ovaire, on fait la laparotomie, on tombe sur un rein kystique, plus souvent, il est vrai, sur un kyste isolé et de dimensions énormes que sur une dégénérescence kystique proprement dite : l'erreur inverse doit être fort rare, nous ne l'avons pas trouvée signalée. Ou bien encore, on ponctionne la poche kystique, le liquide ne paraît pas avoir de caractères spéciaux et l'erreur de diagnostic se continue jusqu'à la mort ; l'autopsie fait découvrir un gros rein polykystique (Rose). Dès 1869, Spencer Wells, dans un article du British and foreign medico-chirurgical Review, analysé dans la Gazette hebdomadaire, insistait sur le diagnostic différentiel des kystes et tumeurs des reins et de l'ovaire, et résumait en quelques traits fondamentaux les principes du diagnostic : « Les tumeurs volumineuses de l'ovaire repoussent l'intestin en arrière ; les tumeurs rénales, en avant. Les tumeurs volumineuses du rein droit présentent donc ordinairement le côlon ascendant sur le bord interne de la tumeur; les tumeurs du rein gauche sont ordinairement croisées de haut en bas par le côlon descendant, Or l'intestin interposé entre la tumeur et la paroi abdominale ne se manifeste pas ordinairement à la percussion ; c'est par le palper, et par la sensation d'un bourrelet épais et mobile au devant de la tumeur, qu'il se révèle ». Nous avons vu cependant que, grâce à ces rapports avec l'intestin, la matité obtenue était presque toujours incomplète, et conservait un caractère tympanique (Strübing). La présence des côlons au devant de la tumeur doit porter aussitôt l'attention sur l'examen des urines. Enfin, si l'on est renseigné sur l'évolution de la tumeur, on se souviendra que « celles du rein débutent d'abord vers les fausses côtes et l'os iliaque ; celles de l'ovaire,

notées d'abord dans les régions inguinales et crurales, s'étendent de bas en haut ». Ajoutons que la surface mamelonnée et rénitente du rein polykystique rappelle peu, dans les cas ordinaires, les grandes dimensions, les bosselures volumineuses, la fluctuation franche et étendue des kystes de l'ovaire.

Nous insistions plus haut sur ce fait que la matité du rein dégénéré se continuait fréquemment avec la matité hépatique, sans ligne de démarcation appréciable à la percussion. Aussi a-t-on pris dans un certain nombre de cas le rein kystique pour un kyste de la face inférieure du foie. Ce sont plutôt, il est vrai, les grands kystes isolés, qui sont l'objet de cette confusion. Là encore, c'est aux dimensions, à la forme plus uniformément arrondie, à la fluctuation plus franche lors de kyste du foie, et encore aux déplacements de la tumeur lors des mouvements de respiration, qu'il faut s'adresser. A gauche, une tumeur liquide de la rate peut donner lieu sans doute à pareille erreur.

Enfin une tumeur kystique volumineuse, et mal délimitée, peut être confondue avec un cancer pelvien, comme dans l'observation de M. Blachez, récemment présentée à la Société médicale des hôpitaux : « Il s'agit d'une femme âgée qui n'est restée que trente-six heures dans mon service, où elle avait été apportée sans connaissance. On constata chez elle l'existence d'une énorme tumeur abdominale, et on posa le diagnostic de cancer pelvien.

A l'autopsie, on trouva une énorme dégénérescence kystique du rein, dont le contenu était purulent. (Blachez, Société médicale des hôpitaux, 14 janvier 1887.)

Si le diagnostic topographique est clairement posé, n'y a-t-il pas à distinguer encore la maladie kystique des différentes tumeurs du rein ? J'admets que la marche lente et la longue durée ordinaire de l'affection, que l'absence de fièvre et d'accidents aigus, à part les complications suppuratives sur lesquelles nous reviendrons, permettent d'éloigner d'emblée toute idée d'affection aiguë : mais il reste l'hydronéphrose, la pyélo-néphrite, les kystes hydatiques du rein, les grands kystes séreux, enfin les tumeurs malignes, qui peuvent elles-mêmes être devenues kystiques.

Grosse tumeur faisant relief sous la paroi abdominale antérieure, arrondie et lisse, fluctuante, antécédents urinaires, coliques néphrétiques, calculs ou graviers dans l'urine : tel est le bilan clinique ordi-

naire de l'hydronéphrose. Pourtant on trouve le gros rein polykystique pris pour un kyste hydronéphrotique; ainsi, dans le fait de Chotinsky où l'on trouvait à droite une tumeur bombée fort nette, et rien à gauche, on fit le diagnostic d'atrophie du rein à gauche, d'hydronéphrose à droite. Il n'est pas rare non plus de la trouver rapportée par les auteurs sous l'étiquette de rein kystique, mais il s'agit plutôt là d'une erreur de mots. Telle est l'observation d'Anel Rey, publiée sous le titre de : double rein kystique, avec calcul rénal. (British medical Journal, 1880.) Tel est encore ce fait fort curieux que nous trouvons dans les comptes rendus de la Société pathologique de Londres (1880) sous la rubrique de rein kystique enlevé par la laparotomie : « Une fille de sept ans présentait une vaste tumeur abdominale, de caractère douteux, qui avait débuté vers l'âge de deux ans. Elle contenait une quantité considérable d'urine normale. Le 4 novembre 1879, on trouvait de la fluctuation dans toute la zone située entre l'ombilic et le pubis. Une ponction exploratrice fut faite et l'on retira six pintes et demie de liquide urinaire contenant de l'albumine. Au bout de six semaines, le kyste s'était rempli. Le 3 janvier 1880 le kyste fut enlevé : il était situé dans le rein. L'uretère était absent, ou complètement oblitéré. L'opération ne présenta aucune difficulté. La malade guérit. »

Plus souvent sans doute que l'hydronéphrose proprement dite, la pyélo-néphrite suppurée est susceptible de donner naissance à une tumeur bosselée et fluctuante, qui pourrait rappeler de plus près un gros rein polykystique. Mais l'état des voies urinaires inférieures, la pyurie, les frissons, la fièvre, et cette cachexie toute spéciale qui détermine une longue suppuration du rein ; enfin, ces variations du volume de la tumeur pyonéphrotique sur lesquelles insiste notre collègue et ami Hallé dans sa thèse, « variations qui accompagnent les crises de rétention purulente, et suivent les débâcles avec rétablissement du cours du pus dans les urines », sont autant de traits qui font différer notablement la physionomie clinique des deux affections.

On sait qu'une des bosselures du rein polykystique peut se développer anormalement, et former en quelque sorte tumeur à part, seule perceptible, et voilant la masse des petits kystes qu'infiltre le reste du parenchyme. On pourrait penser à un kyste isolé ; et quand on a constaté l'existence d'un grand kyste, on n'est jamais sûr qu'il n'y a pas derrière lui une dégénérescence kystique totale. Les

faits sont rares, cependant, surtout s'il s'agit de ces kystes énormes, comme celui que rapportait Fraenkel, dans les annales de la Charité, de Berlin, en 1884 ; « il est rare, écrit Fraenkel, que les kystes du rein, assez fréquemment trouvés aux autopsies, aient une histoire clinique. Dans le cas suivant, le diagnostic a été établi d'une manière certaine pendant la vie », et plus bas, il signale, dans son diagnostic différentiel, la dégénérescence kystique totale des reins chez l'adulte, dont la genèse, dit-il, est encore moins claire que chez les nouveau-nés. Voici, résumée, cette observation, intéressante à plusieurs titres :

Propriétaire, 51 ans. Pas d'antécédents morbides, à part une fièvre typhoïde. Il y a quinze ans, il reçut un coup de pied de cheval, dans la région lombaire droite : hématurie à la suite, et depuis ce temps, sensation presque continuelle de pesanteur dans la région, qui lui rend impossible certains mouvements, la voiture et le cheval. Les douleurs sont plus accusées depuis six mois, et depuis lors aussi son ventre a commencé à grossir. C'est un homme fortement charpenté, au teint normal, et qui ne présente, à part une certaine dyspnée, rien d'anormal, que le volume considérable de son ventre. Ce volume est tel, que l'ombilic dépasse de quatre travers de doigt le plan sternal ; l'accroissement de volume porte surtout sur le côté droit, où existe une grosse tumeur fluctuante. Urines de 24 heures : 1500 c. c., claire et sans albumine. Quelques jours plus tard, on fit une ponction qui donna 400 c. c. de liquide absolument analogue à l'urine pour la couleur, le poids spécifique et les autres caractères, contenant de l'urée et quelques ronds. Il s'agissait donc d'un gros kyste du rein.

Au même titre, les kystes hydatiques ont leur place dans le diagnostic différentiel. Outre que leurs caractères sont à peu près ceux des grands kystes séreux, la présence des crochets dans le liquide d'une ponction, et la coexistence fréquente des kystes du foie, sont des moyens de première valeur pour élucider la question pendante. Je sais bien que fréquente aussi est la coexistence de la maladie kystique du foie et des reins ; mais la surface finement bosselée du foie donne, dans cette dernière hypothèse, une sensation toute autre que la grande poche arrondie, tendue et fluctuante du kyste hydatique ; nous y reviendrons.

Il est des cas bien plus difficiles. Un malade se présente, déjà âgé, amaigri, pâle et affaissé ; il souffre des reins, il a des crises néphral-

giques, il a eu des hématuries répétées ; par le palper, on sent, dans la région lombaire, et plus souvent dans le flanc, une tumeur bosselée, à consistance assez obscure : comment ne pas songer d'emblée au carcinome du rein ? Et si la tumeur maligne est devenue kystique, l'analogie des signes physiques peut s'accuser plus encore. La durée n'est pas un élément suffisant de différentiation : on a vu le cancer du rein se prolonger, lui aussi, des années ; Röhrer, sur 37 adultes, a trouvé, comme moyenne de durée, deux ans et demi, comme durée maxima dix-sept ans. Si l'albuminurie est moins constante, on la rencontre pourtant dans les périodes intermédiaires aux hématuries ; enfin il n'est pas jusqu'à l'hypertrophie du ventricule gauche qui ne puisse survenir, — « après que la pression de la tumeur en voie de développement aura détruit une partie du parenchyme, et avec lui les canalicules urinifères et les vaisseaux, — analogue à l'hypertrophie qui se développe par la même cause dans d'autres affections rénales ». (Bamberger.)

Mais ne forçons pas les traits de ce tableau symptomatique commun, que nous empruntons à Strübing ; il est rare qu'ils soient aussi fortement accusés. Il est rare que la tumeur polykystique soit très douloureuse ; n'est-il pas noté dans l'observation de M. Duguet, « qu'en palpant le ventre on trouva, sans que la malade attirât l'attention de ce côté, dans les deux flancs, une tumeur remarquablement disposée, et indolente, et c'est là le cas ordinaire.

Douleurs lombaires d'une intensité beaucoup moindre, hématuries moins abondantes, état cachectique, enfin, qui manque fréquemment jusqu'à la mort : autant de différences ordinairement bien tranchées. La maladie kystique constitue bien une tumeur du rein, nous y avons insisté à plusieurs reprises ; mais c'est une tumeur à évolution lente, qui peut demeurer silencieuse de longues années, qui détruit peu à peu le parenchyme sécréteur et détermine, quand les accidents éclatent, ceux de l'urémie plutôt que le complexus symptomatique d'une néoplasie maligne.

Nous signalerons simplement ici ces faits curieux, où le rein kystique, déplacé ou très mobile, a été pris pour un rein flottant cancéreux (Von Bergmann), ou pour un cancer de l'estomac (Clarke).

La constatation d'une dégénérescence kystique du foie ne pourrait que corroborer le diagnostic du rein polykystique. Malheureusement, les kystes séreux du foie, relatés dans les observations, sont généra-

lement petits, situés surtout à la face convexe, difficilement appréciables en un mot : ce que l'on trouve noté dans les faits les mieux étudiés, c'est un accroissement de volume de l'organe, qui déborde plus ou moins les fausses côtes, et qu'on sent irrégulier et rénitent à la palpation. Toujours est-il que, rapproché de l'existence d'une tumeur analogue dans les lombes ou dans le flanc, c'est là une notion importante à utiliser.

Les signes physiques changent entièrement, quand le rein kystique a suppuré, et qu'il s'est entouré d'un abcès. C'est alors l'aspect ordinaire de l'abcès périnéphrétique. Grosse tumeur mal délimitée remplissant le flanc et jusqu'à la fosse iliaque, et faisant un relief arrondi, mais peu saillant à la région lombaire, œdème, fluctuation profonde, légère rougeur commençante : voilà ce que nous trouvions chez notre malade de Necker. L'incision lombaire est pratiquée, le pus s'écoule, et, au fond de la poche vidée, le doigt du chirurgien sent comme une seconde poche, plus petite, arrondie et bombant, qui se crève sous le moindre effort : c'était la surface bosselée du rein kystique. Comment aurait-on pu soupçonner une telle lésion derrière cet abcès, surtout alors que le rein du côté opposé se dérobait à l'exploration et n'était accessible ni au palper ni à la percussion ? Pourtant il est bon de conserver le souvenir de pareils faits, et de savoir que, chez un malade cachectique, qui souffre depuis longtemps des reins, qui a eu des hématuries, mais qui n'a jamais rendu de calculs ni de pus dans les urines ; qui ne présente aucune lésion des voies urinaires inférieures, ni aucune cause appréciable de pyélo-néphrite, un abcès périnéphrétique survenu brusquement, sans transition, peut révéler un rein kystique, qui est devenu suppuré. A l'examen le plus rigoureux, de chercher alors dans la région rénale du côté opposé quelques indices d'une lésion analogue, et surtout d'apprécier avec soin, au fond de l'abcès ouvert, les données de la palpation directe du rein.

Nous sommes donc en droit de conclure, que le gros rein polykystique doit quitter ce caractère de « trouvaille d'autopsie » qu'on lui attribue trop exclusivement encore. S'il constitue un type anatomo-pathologique, il forme aussi un type clinique défini, pourvu d'un ensemble symptomatique propre, et susceptible d'être diagnostiqué. Son histoire participe à la fois de celle des tumeurs du rein, et de celle des néphrites chroniques ; sa place, en séméio-

logie, est intermédiaire, en quelque sorte, entre ces deux groupes d'affections rénales. Des néoplasmes du rein, la maladie kystique a les hématuries, les douleurs lombaires, et avant tout la présence d'une tumeur, des néphrites chroniques, et spécialement de la néphrite interstitielle; elle a l'albuminurie, la polyurie assez fréquente, l'absence ou le peu de développement de l'œdème, l'hypertrophie du cœur gauche, les accidents urémiques, la longue durée. Et cependant on ne trouve pas là les accidents du cancer du rein avec toute leur intensité; ce serait plus souvent la copie presque complète du tableau clinique de la néphrite interstitielle, mais il y a une tumeur. En effet, la constatation d'une tumeur est indispensable au diagnostic; quand une cause quelconque la dérobe à l'observation, l'existence du double rein polykystique ne saurait être que soupçonnée; du reste, le clinicien y pense bien rarement. Si la tumeur est double, et qu'elle se présente avec l'aspect qu'on lui trouvait chez la malade de M. Duguet, le problème clinique se simplifie; même en présence d'une tumeur unilatérale, si elle occupe bien la région du rein, qu'elle soit bosselée et semi-fluctuante, en rapprochant des données de l'exploration physique l'ensemble des signes fonctionnels, les hématuries, l'albuminurie, et aussi le maintien relatif de la santé, une longue période latente, et la brusquerie des accidents, on aura des éléments sérieux de diagnostic. Que si dans le flanc ou la région lombaire du côté opposé, on trouve une tuméfaction profonde, ou au moins une douleur bien localisée; si le foie lui-même est sensible, gros et irrégulier, les probabilités s'accroissent. Et dans ce cas, pourquoi ne pas faire une ponction exploratrice? La petite quantité du liquide obtenu, la possibilité d'en obtenir une nouvelle quantité en poussant plus loin le trocart, en déchirant quelques cloisons, l'absence de crochets dans ce liquide, laisseront peu de place à l'hésitation.

Remarquons-le bien, à ce diagnostic n'est pas attachée une simple question d'analyse clinique délicate; chirurgicalement, il est d'une haute importance, dans les cas où l'existence d'une tumeur unilatérale, accompagnée de douleurs et d'hématuries, peut porter à une intervention active. Si l'on fait la néphrectomie, qu'arrivera-t-il? La tumeur était bilatérale malgré les apparences, et le malade succombe, foudroyé par l'anurie. N'est-ce pas l'histoire de la malade de Von Bergmann, dont nous avons déjà parlé à plusieurs reprises: on fait le

diagnostic de rein flottant cancéreux, on l'enlève. C'était un rein kystique. Le lendemain, anurie, refroidissement des extrémités, dé pression extrême du pouls. Mort dans l'après-midi du troisième jour. On trouve l'autre rein également en pleine dégénérescence polykystique. Ces faits de mort rapide à la suite de l'extirpation du rein ne sont pas particuliers à la maladie kystique, nous en trouvons d'autres observations dues à Czerny, Schetelig, Gardner, Robert Weis, Lange, Terrier, dans la thèse de Brodeur : dans toutes, le rein supposé sain était dégénéré et l'exploration avait été impuissante à apprécier l'état de sa lésion. Eh bien, dans la maladie kystique, le second rein est, on peut dire toujours, dégénéré ; et rares sont les faits où cette dégénérescence est appréciable à l'exploration. N'y a-t-il pas là, à la fois un danger, et la nécessité de l'étude clinique minutieuse dont nous parlions tout à l'heure.

Une affection qui s'attaque aux deux reins et le détruit aussi profondément, et dont l'échéance fatale est l'urémie comateuse ou l'hémorrhagie cérébrale, ne doit être regardée, sans doute, que comme une maladie de la plus haute gravité. Mais il faut mettre en ligne de compte ces longues trèves, qui durent quelquefois une moitié de vie, et qui laissent au malade sa vigueur et son activité. Il suffit, il est vrai, d'une cause minime, pour faire crouler, en quelque sorte, cet équilibre instable de l'organisme ; nous avons insisté plus haut sur ces « petites causes » qui provoquent assez souvent les accidents terminaux. Le pronostic devient plus sombre encore par suite de l'impuissance à peu près complète du traitement.

TRAITEMENT

Quelle sera la portée de l'intervention chirurgicale dans la maladie kystique des reins ? Sans doute « si la production est unilatérale, et qu'elle ait atteint des dimensions suffisantes pour permettre de sentir une tumeur dans la région rénale, il y a lieu de penser à l'extirpation de l'organe malade. Mais on doit hésiter à faire cette opération, si l'on considère que la dégénérescence kystique atteint dans beaucoup de cas les deux reins, et que nous ne pouvons encore réussir avec une sûreté entière à reconnaître le bon état de l'autre rein » (Wagner). Mais, quelle que soit l'insuffisance des moyens d'exploration, on peut poser en règle constante la bilatéralité de la lésion et c'est cette bilatéralité qui explique les désastres de l'intervention chirurgicale. Le fait de Von Bergmann en est un frappant exemple. « Tumeur très mobile, bosselée et dure, dans le flanc gauche : on diagnostique un rein flottant cancéreux; on l'enlève par la laparotomie; anurie, mort au 3e jour. L'autre rein était kystique ». M. Bœckel, dans son récent travail sur le traitement chirurgical des kystes hydatiques du rein, insiste à son tour sur les déplorables résultats de la néphrotomie, dans les kystes séreux ou congénitaux : « Ne sait-on pas en effet, ajoute-t-il, que la dégénérescence kystique congénitale (et elle l'est le plus souvent) porte généralement sur les deux reins ? En raison de cette généralisation, le pronostic est d'une gravité extrême, et certes dans les cas de ce genre, je me rallierais très franchement à l'opinion de M. Brodeur, qui condamne ici formellement la néphrotomie : « Si le chirurgien croit devoir intervenir, il doit ouvrir le kyste plutôt par la région lombaire que par l'abdomen, suturer ses parois aux bords de la plaie, la drainer et laisser au malade ses deux glandes rénales, dont l'une à elle seule n'eut certainement pas été suffisante à l'uropoièse. « Si la néphrotomie est indiqué lors de grand kyste isolé, elle ne semble nullement applicable au gros rein polykystique. Il faut excepter, bien entendu,

les faits où un abcès périnéphrétique coexiste avec un rein kystique suppuré : c'est alors l'incision lombaire avec néphrotomie et drainage qui devient l'opération de nécessité.

L'action chirurgicale est donc presque toujours fort bornée. Le gros rein polykystique doit être traité comme le mal de Bright, par la diététique et l'hygiène : c'est le plus sûr moyen de prévenir ou du moins d'ajourner les accidents de l'urémie terminale. « Si la présence d'une double dégénérescence kystique est vraisemblable ou certaine, tous nos efforts thérapeutiques doivent tendre à prévenir autant que possible les malades de tout accident, et en particulier des affections, qui portent leur action sur les reins » (Wagner).

OBSERVATIONS

Nous avons divisé nos observations en trois groupes :

1° Les faits de gros reins polykystiques avec tumeur constatée pendant la vie ;

2° Les faits de gros reins polykystiques, sans tumeur perçue ;

3° Les faits de reins et foie kystiques.

I

Gros reins polykystiques avec tumeur.

Obs. 1 (Personnelle). — *Gros reins polykystiques. — Abcés périnéphrétiques.*

M... Caroline, 47 ans, couturière, entre, le 24 octobre 1886, à l'hôpital Necker, salle Sainte-Thérèse, n° 27 service de M. le Dr Blachez. (Nous devons la première partie de cette observation à notre collègue et ami Beaudouin).

C'est une femme amaigrie, pâle et cachectique. Elle a perdu sa mère et une sœur de la poitrine ; elle-même aurait eu une fluxion de poitrine, il y a quelques années, mais elle ne tousse plus depuis. L'établissement de la menstruation a été chez elle entièrement pénible ; les douleurs, aux époques, étaient si violentes qu'elle se roulait par terre. Elle a été mariée neuf mois seulement ; pas d'enfant ni de fausse couche. Depuis son mariage, ses règles sont devenues régulières et faciles.

Elle fait remonter à quinze ans le début de son mal. C'étaient alors des douleurs sourdes dans les reins, surtout accusées dans le décubitus dorsal ;

de temps en temps survenait une crise ; les souffrances siégeaient alors surtout dans l'hypochondre droit, en irradiant dans le bas-ventre et dans les cuisses ; en même temps, les urines devenaient rares ou même se supprimaient pendant dix-huit heures de suite. Il y a deux mois, pour la première fois, miction sanglante et chargée de caillots. La malade continue pourtant à travailler. Il y a six semaines, elle est enfin forcée de s'aliter.

A son entrée à l'hôpital, la douleur occupe la région lombaire, le flanc et la fosse iliaque droits ; elle est continue, mais devient plus aiguë par moments et s'irradie alors dans le bas-ventre. Les urines sont en petite quantité, mais elles restent claires et sans dépôt; pas de sang, pas d'albumine ni de sucre. Diarrhée; une selle sanglante, à plusieurs reprises, du pus dans les garde-robes. Fièvre à oscillations étendues, frissons tous les jours. Muguet.

25 octobre. On fait passer la malade dans le service de M. le Prof. Le Fort suppléé par M. le Dr P. Segond.

On constate alors dans le flanc droit une tumeur volumineuse, occupant la région du rein, vaguement délimitée, mais nettement fluctuante entre l'une des mains placées sur la paroi abdominale, et l'autre sur la région lombaire. En arrière, la tumeur fait à peine relief, mais la peau est un peu rouge et œdématiée.

Le 26. M. Segond pratique une incision verticale de 10 cent. de long, au niveau du bord externe de la masse sacro-lombaire : une fois la paroi incisée, couche par couche on tombe profondément sur une masse grisâtre, arrondie et tendue. On y plonge le bistouri, il sort un flot de pus. Lavage du foyer avec la solution boriquée. Au fond, le chirurgien sent une seconde poche tendue qui saille, surtout lorsqu'on refoule le flanc à sa partie antérieure : il la déchire avec le doigt, et il sort encore du pus. Nouveau lavage : deux longs drains plongent jusqu'au fond de la cavité. Pansement. Le soir, la malade paraît un peu soulagée. Température 38°,2.

Le 27. Pansement; lavage par les drains. La malade urine très peu. La langue est sèche. Etat de dépression progressive.

Le 29. Rien à noter localement, le liquide qui s'écoule par la plaie n'a pas les caractères de l'urine.

L'état général s'aggrave de plus en plus; la connaissance est conservée en partie. Tempér. 38°,4. Aphonie. Mort dans le coma à dix heures du matin.

Autopsie. — A l'ouverture de l'abdomen, le flanc droit apparaît comblé en partie par une masse volumineuse qui a refoulé en dedans le côlon ascendant. On décole le péritoine, et l'on arrive sur un énorme rein entièrement

kystique ; derrière lui, en le soulevant, on trouve un foyer d'abcès qui baigne sa face postérieure et où plongent les deux drains, l'un d'eux pénètre même à travers un large orifice, dans l'épaisseur du rein. Le rein gauche est, lui aussi, en pleine dégénérescence kystique.

Rein droit. — Il pèse 575 gr. il a 22 cent. de longueur, 14 cent. de largeur, et 7 cent. d'épaisseur. Toute sa surface est occupée par une série continue de bosselures kystiques, de volume fort inégal, qui lui donnent une apparence de grappe; leur teinte varie du rouge foncé au jaune clair, leur paroi est membraneuse et très mince. Entre elles et à leur base règnent des travées grisâtres de tissu sclérosé. A peine çà et là, entre les kystes, émergent quelques mamelons de parenchyme rénal.

Sur une section longitudinale, il s'écoule environ 300 gr. de liquide purulent et séreux. La surface de coupe présente un assemblage de larges alvéoles, à parois minces et rougeâtres ; la plupart paraissent indépendants. Au fond des cavités ouvertes, on voit bomber par places la paroi correspondante des kystes superficiels. Les calices, le bassinet et l'uretère ont leur calibre normal.

Rein gauche. — Poids : 545 gr. Dimensions : longueur 20 cent. ; largeur, 8 cent. ; épaisseur, 7 cent. Il présente plus nettement encore l'aspect d'une grappe de kystes conglomérés, de même aspect et de même teinte que ceux du côté opposé.

Le liquide des kystes est fortement albumineux ; il contient avec un nombre plus ou moins grand de globules rouges des cristaux et quelques larges cellules aplaties et granuleuses. L'uretère a sa perméabilité normale sur toute sa longueur ; la vessie est petite, pas de lésions.

Les organes génitaux internes présentent une anomalie fort intéressante: les ovaires, les trompes et les ligaments ronds ont leur disposition normale ; il existe seulement au pavillon de la trompe gauche un kyste suppuré gros comme une châtaigne, et enveloppé d'adhérences péritonéales. L'utérus, vu par sa face externe, est bicorne ou plutôt bilobé jusqu'à la moitié de la hauteur de son diamètre vertical. Le col est affaissé, ridé, composé de deux orifices circulaires, séparés par une cloison qui se continue par une petite bride angulaire et courte sur la paroi postérieure du vagin. Un stylet introduit dans l'un des orifices cervicaux parcourt sur toute sa longueur la demi-cavité utérine correspondante, mais sans pouvoir passer en aucun point de l'un à l'autre. Une fenêtre est pratiquée à droite et à gauche sur la face antérieure de l'utérus, et l'on constate nettement qu'il existe une cloison complète, antéro-postérieure et verticale. De chaque côté, on trouve : en bas la cavité

médiane cervicale tapissée par un arbre de vie ; en haut, la cavité du corps qui se prolonge en dehors dans chacune des cornes jusqu'à l'orifice tubaire. Le vagin est unique et normal.

Le reste des organes ne présente rien d'intéressant à noter, sauf l'hypertrophie très marquée du ventricule gauche.

L'examen histologique a été fait, au laboratoire d'histologie du Collège de France, par notre excellent collègue et ami Beaudouin ; en voici les résultats :

Les cavités kystiques sont fort irrégulières de forme et de dimensions ; en de rares points, leur surface interne est tapissée d'un revêtement de cellules aplaties qui donnent l'aspect d'un endothélium, on ne peut distinguer avec netteté aucune autre forme d'éléments. Dans les plus gros kystes, la paroi est entièrement fibreuse ; autour des alvéoles de moindre volume, et dans les rares portions conservées du parenchyme, les tubes urinifères ont leur diamètre normal et sont revêtus d'un épithélium qui paraît peu altéré ; le tissu interstitiel est sclérosé par places, surtout près des kystes, mais la sclérose, disséminée en îlots, n'atteint pas un degré fort avancé.

Sur certaines cavités kystiques, on reconnaît une série de végétations émergeant de la paroi et se ramifiant dans leur intérieur ; ces végétations sont fréquemment tapissées d'épithélium plat, mais leur masse même paraît toujours fibreuse. Nulle part on ne rencontre d'amas épithéliaux.

Obs. 2. — *Maladie kystique double des reins.* — Communiquée par M. le Dr Duguet.

Femme de 52 ans, couturière, entrée à l'hôpital Saint-Antoine, en 1881, dans le service de M. le Dr Duguet.

Elle avait de bons antécédents de santé, jusqu'au moment où, ayant perdu ses deux fils et les quelques ressources quelle possédait, elle était tombée dans un profond état d'hypochondrie.

Pendant son séjour dans mon service, je constatai alors qu'elle avait une faiblesse générale assez grande, quelques palpitations sans souffle, ni dédoublement, ni rythme particulier ; que l'appétit était diminué, les digestions étaient laborieuses ; les urines peu denses, pâles, ne contenaient pas d'albumine.

Cependant, en palpant le ventre, je trouvai, sans que la malade attirât mon attention de ce côté, dans les deux flancs une tumeur remarquablement disposée. Commençant sous les fausses côtes et s'étendant vers la crête iliaque, à fort peu de distance de celle-ci, chaque tumeur, saisie entre une main placée à plat en arrière, et l'autre appliquée en avant, occupait presque en totalité la région du flanc.

Elles étaient indolentes à la pression, et aussi presque indolentes spontanément ; la palpation faisait reconnaître sur leurs faces antérieures plus facilement accessibles une grande quantité de bosselures fermes et élastiques, qui donnaient à cette face une forme irrégulièrement arrondie. Ces deux tumeurs étaient d'ailleurs fixes.

Après avoir étudié cette malade pendant un certain temps, je n'hésitai pas à me prononcer... La maladie kystique des reins, affection bilatérale, indolente, compatible longtemps avec une santé générale assez bonne, était la seule supposition plausible, et ce fut celle à laquelle je m'arrêtai.

Je quittai à cette époque l'hôpital Saint-Antoine. La malade y resta encore quelque temps, puis sortit, et finalement me fut renvoyée à Lariboisière, en juillet 1882.

De nouveau elle fut longuement examinée, et mon diagnostic resta le même ; je la trouvais seulement plus faible, l'appétit diminuait insensiblement, elle urinait chaque jour 2 litres à 2 litres 1/2, et jusqu'à 3 litres d'une urine claire et limpide qui ne contenait ni globules blancs ni globules rouges, ni sucre ni albumine. Une seule fois, mon interne d'alors, M. Launois, crut y reconnaître un nuage d'albumine.

Au mois de mars 1884, la malade commença à moins bien dormir, à se pleindre de la tête, et un soir le 19 mars, après un repas fort léger, elle fut prise le soir de vomissements alimentaires et bilieux. Les jours suivants, malgré le traitement que nous opposâmes, les vomissements devinrent incessants, la diarrhée s'établit et l'urine n'était plus rendue qu'en quantité insignifiante : la malade resta même 48 heures sans donner une goutte d'urine, les douleurs de ventre apparaissent ; la malade ne prend plus aucune nourriture, sa température est tombée à 36°,5.

Les accidents se prolongèrent encore une dizaine de jours sans discontinuer, et la malade succomba dans le coma.

Autopsie. — Les *reins* sont transformés en deux énormes tumeurs occupant les flancs chacun de leur côté, et descendant jusqu'aux crêtes iliaques correspondantes, adhérentes par leur face antérieure au côlon ascendant à droite, descendant à gauche.

Leur capsule de revêtement est très épaisse, fibreuse, blanchâtre. Leur poids est pour le rein gauche, de 1220 gr. ; pour le droit, de 1350 gr. ; le rein gauche mesure 26 cent. de longueur, sur 11 cent. de largeur et 8 cent. d'épaisseur ; le rein droit mesure 24 cent. sur 12, et est épais de 9 cent.

La décortication est difficile à pratiquer, et sous la coque fibreuse apparaissent de nombreux kystes, variant, comme grosseur, du volume d'une tête d'épingle à celui d'une noix, à parois minces et transparentes en certains points, épaisses et opaques dans d'autres, à contenu clair et limpide ici, à contenu vert, grisâtre ou brun d'un autre côté.

Ces kystes, indépendants les uns les autres, n'occupent pas seulement la surface du rein, mais ils pénètrent toute son épaisseur, ne laissant plus rien voir de sa substance, et ne paraissant plus liés les uns aux autres que par une trame fibreuse blanchâtre.

Chaque rein semblait ainsi une énorme grappe de raisin, enfermée dans un fort sac fibreux, dont les grains fussent inégaux et différents par leur aspect, leur consistance et leur contenu.

Du reste, en faisant la coupe d'un de ces reins de haut en bas, nous avons recueilli 112 gr. de liquide dans lequel on trouve au microscope des globules de sang, des tablettes de créatinine et de cholestésine et des cellules épithéliales. L'analyse chimique faite par l'interne en pharmacie du service, M. Choay, donna sur les 112 gr. filtrés :

Albumine	—	39, 6
Urine	—	3, 5
Matières grasses	—	0, 611
Sels (chlorures et phosphates)	—	14, 929

Ce qui fait, comme total..... 58, 640 de matières fixes ; la densité était de 1027.

Les autres organes n'avaient presque rien à signaler.

Le foie était un peu gros, sans calculs biliaires. La rate avait des adhérences avec la face antérieure du rein.

Le cœur, dont les orifices étaient sains, présentait une hypertrophie concentrique évidente ; les vaisseaux artériels étaient athéromateux.

L'examen histologique des reins, fait par M. Doyen, a démontré que la totalité des reins était atteinte de néphrite interstitielle ; la trame est formée de fibres conjonctives en de cellules fusiformes. Les artères ont leur calibre presque oblitéré par une endartérite végétante. Le tissu du rein est demeure

sain en quelques rares places ; mais partout ailleurs les glomérules sont devenus fibreux, les tubes contournés sont le siège d'une grande tuméfaction et prolifération épithéliale qui les dilate.

En résumé, dit M. Doyen, il y a ici deux processus simultanés et distincts : une néphrite interstitielle avec artérite et glomérulite, et une prolifération avec tuméfaction épithéliale dans les tubuli qui aboutit à la formation de kystes.

J'ajoute que les reins contenaient en outre une multitude de petits calculs, les uns visibles à l'œil nu, les autres vraiment microscopiques.

Obs. 3. — *Gros rein polykystique pris pour un rein flottant cancéreux.* — Van Bergmann. — (*Berliner Klinisiche Wochenschrift.*

Femme de 38 ans, qui nous était adressée de la Clinique gynécologique. Tumeur dans l'abdomen, qu'elle avait remarquée depuis dix ans, sans en avoir jamais souffert ; mais, depuis son dernier accouchement, il n'y avait pas encore un an, elle remarquait un développement rapide de la tumeur. En même temps, celle-ci devenait sensible. Elle se plaignait de perte d'appétit, de nausées fréquentes, et de douleurs qui, de l'hypochondre gauche, où siégeait la tumeur, s'irradiaient dans l'abdomen, le dos et la jambe gauche. Dans les derniers temps, elle aurait visiblement maigri, et serait devenue plus chétive.

C'est une femme pâle et élancée, dont le pannicule adipeux et la musculature sont fortement amaigris. Asymétrie très nette de l'abdomen ; la moitié gauche du ventre est gonflée dans sa partie supérieure. A travers la paroi relâchée, on sent nettement une tumeur, faisant un relief arrondi. Facile à palper, elle est dure, du volume d'une tête d'enfant. Elle est très mobile, se laisse refouler sous les fausses côtes, et, par la pression sur la partie antérieure, repousser si loin en arrière, que l'on peut la sentir nettement sur le bord du grand dorsal entre la dernière côte et la crête iliaque, et la prendre entre les deux mains. La surface de la tumeur dure est fortement bombée ; on peut sentir à côté les unes des autres, de petites et de grosses bosselures.

A la partie antérieure et médiane paraît située une seconde tumeur, détachée de la masse principale, également bosselée. La tumeur se laisse refouler

par en bas, du côté du petit bassin, et aussi par en haut. Au devant de la tumeur, on trouve l'intestin.

L'urine est claire, de quantité normale, et contient seulement des traces d'albumine.

A cause de cette grande mobilité, et de ce fait que la malade sentait, depuis dix ans, à la même place, « une masse dure », je crus à un rein déplacé, devenu cancéreux depuis la dernière couche. Je pris la bosselure détachée de la tumeur principale, et grosse comme une pomme, pour un paquet de ganglions mésentériques carcinomateux. La perte si rapide des forces, l'amaigrissement, la pâleur, les douleurs irradiées, aussi bien que provoquées par pression, me portèrent à ce diognostic de cancer.

Etant donnée la lésion supposée de ganglions lymphatiques, je choisis, pour l'ablation de la tumeur, la laparotomie. Aussitôt après l'ouverture du péritoine sur le côté du muscle droit, se présenta une tumeur bleuâtre recouverte encore par un feuillet péritonéal. Il fut facile de fendre l'enveloppe que lui formait le mésocolôn descendant et de la séparer des parties ambiantes. A mesure que cet isolement avançait, il devenait plus évident que nous avions affaire à un rein kystique, en grappe, et du volume indiqué plus haut. Son pédicule contenait l'uretère et les vaisseaux rénaux, qui purent sans difficulté être séparés et liés.

En fait, il s'agissait d'un rein parsemé à sa surface de nombreux kystes. Les gros kystes formaient des poches remplies d'un contenu clair comme de l'eau. C'étaient ceux qui donnaient à l'organe, grossi de trois fois son volume, l'aspect bosselé de sa surface.

La substance propre du rein était détruite en très grande partie, le bassinet et l'uretère étaient libres et perméables.

La plaie fut pansée comme à l'ordinaire.

La malade fut d'abord très déprimée, le pouls très petit.

Vers le soir, elle se remit et dormit bien, après une injection de morphine, la première partie de la nuit. Alors survinrent des étouffements et des vomissements sans relâche.

Le jour suivant, le pouls était fréquent et petit ; le soir, on ne le sentait déjà plus. Pas d'urine dans la vessie. Les extrémités étaient froides.

Le matin du troisième jour, météorisme intense, et perte du pouls. Mort dans l'après-midi, la température étant encore à 38°, 4.

A l'AUTOPSIE, on trouva, dans le petit bassin un épanchement séro-sanguin d'environ 500 c. c. mêlé de flocons troubles et blanchâtres ; les anses intestinales adhérentes entre elles et aux bords de la plaie.

Dans la cavité où se trouvait le rein gauche, pas d'épanchement sanguin. Les ligatures étaient restées bien en place. La séreuse de l'intestin et le péritoine présentaient des arborisations vasculaires.

Le rein droit était augmenté de volume, et aussi parsemé de nombreux kystes, du volume d'un pois à celui d'un œuf de poule.

Au pylore, et s'étendant le long de la grande courbure, une tumeur dure, de la grosseur d'une petite pomme, émanée de la muqueuse, qui est ulcérée à son niveau.

Dans le lobe gauche du foie, un angiome gros comme une noisette.

Poumons et cœur sains.

Obs. 4. — *Gros reins polykystiques.* — LEICHTENSTERN (*Deutsche medicinische Wochenschrift* 1884).

Femme de 48 ans. Un an et demi avant sa mort, commence à présenter les symptômes d'une anémie prononcée, et une tendance à l'œdème, spécialement à la face. A cela vinrent se joindre plus tard les signes d'une hypertrophie notable du ventricule gauche, la rigidité et la tension des artères, une polyurie notable (la quantité d'urine oscilla, jusqu'à la mort causée par l'urémie, entre 2 et 4 litres), une albuminurie peu considérable et intermittente. La densité de l'urine était diminuée ; absence constante de cylindres.

Dégénérescence kystique totale des deux reins.

Tous deux, énormément hypertrophiés, présentent une série de kystes innombrables du volume le plus différent.

La surface ressemble à une grappe ; la coupe, à une grossière éponge. La structure macroscopique du rein est entièrement modifiée : on ne reconnaît plus ni substance corticale, ni cônes médullaires. Les parois des kystes sont en grande partie et en particulier dans les kystes périphériques, extraordinairement minces, et aussi, les cloisons qui se présentent sur la coupe, sont très minces, membraneuses, et cependant il reste encore là des éléments fonctionnants du rein.

Le rein droit a 28 cent. de long, 14 de large, 9 d'épaisseur ; il pèse 1,505 gr. Le gauche a 24 cent. de long, 12 de large, 9 d'épaisseur ; il pèse 1,350 gr.

Les uretères, d'un calibre et d'une épaisseur ordinaires, étaient partout perméables. Nulle part on ne trouvait de calculs. Veine normale.

Le bassinet était, des deux côtés, notablement plus étroit que normalement ; sa muqueuse formait une membrane entièrement lisse, semblable à une

séreuse, blanche, brillante, dure, fibreuse, d'une épaisseur considérable.

Les papilles étaient entièrement effacées, et les calices avaient disparu sans laisser de traces.

L'examen microscopique indiqua, comme cause de la formation kystique, une néphro-papillite fibreuse, oblitérante.

Obs. 5. — *Rein kystique avec large kyste périnéphrétique double* Prudden (*New-York medical Record* 1888)

Femme de 47 ans, bien constituée, pâle. 16 mois avant, métrorrhagie. Trois mois avant la mort, douleurs dans l'abdomen et œdème des deux cuisses.

Le col utérin était d'une constitution cartilagineuse, si bien que l'on croyait avoir affaire à un carcinome. Il en était de même du vagin, qui, en outre, était si étroit, que le doigt explorateur y pouvait à peine pénétrer.

Dans la suite, aux douleurs abdominales qui persistaient particulièrement vives dans l'hypochondre droit, se joignirent de la dyspnée, un peu d'ascite et un œdème fortement marqué de la paroi abdominale. D'après les données de la percussion, la matité hépatique s'étendait jusqu'à l'ombilic. Pas d'albumine dans l'urine.

Autopsie. — Une tumeur kystique avait refoulé en haut le foie (petit) faiblement adhérent au mésentère et aux intestins. Elle remplissait en moyenne partie la moitié droite de l'abdomen, et par une déchirure produite accidentellement en l'enlevant, s'écoula un litre d'un liquide sanguinolent, et mêlé de flocons lymphatiques. Elle englobait le rein droit.

Une anomalie semblable se présentait du côté opposé, où le rein correspondant était caché dans une tumeur, et l'uretère notablement dilaté, comme à droite, avec cette différence pourtant que, ici, la tumeur avait une circonférence moindre.

Cette dernière tumeur avait 20 cent. de long sur 11 cent. de large ; elle contenait 300 cc. d'un liquide transparent, jaunâtre, gélatineux et parsemé de flocons fibrineux, et entourait, comme il a été dit, la partie antérieure du rein gauche.

La surface extérieure de la paroi de ce kyste se composait d'un tissu conjonctif dense, qui, épais de 5-15 millim., contenait par places de la graisse dans ses couches extérieures. La surface interne, lisse et recouverte d'une épaisse membrane fibrineuse, ne présentait aucun revêtement cellulaire.

La paroi même adhérait au rein, en sorte que la face antérieure de celui-ci faisait partie intégrante de la paroi postérieure du kyste.

La capsule du rein, très mince au niveau des kystes, d'une épaisseur de 1 millim. par places, dans leurs intervalles, une fois enlevée, il se présenta sur la face postérieure, à peu près unie, du rein, 3 ou 4 petits kystes, dont les plus gros avaient un diamètre de trois milimètres environ. Sur la face antérieure, on trouvait de nombreux petits kystes de 1 à 13 millim. de diamètre, qui, à la vue, paraissaient contenir le même liquide que le kyste principal.

A la coupe de ce rein, la substance corticale était épaissie ; la substance médullaire réduite et effacée. Le bassinet et les uretères étaient dilatés ; la muqueuse de ces derniers ne présentait aucune trace d'inflammation.

Quant au kyste qui entourait presque entièrement le rein gauche, et adhérait à la paroi de son bassinet, il avait, avant d'être enlevé, une longueur de 24 cent. sur une largeur de 16 cent. Dans la partie supéro-interne de ce rein, une petite ouverture conduisait dans un kyste plus gros, dont une partie complétait sur une étendue de 7 cent. l'enveloppement dû au kyste principal. Leurs parois ressemblaient à celles du côté opposé, mais avaient par places une épaisseur un peu plus considérable ; de même, la surface des deux reins présentait de petits kystes avec le même contenu.

A l'examen microscopique, on trouva le tissu conjonctif interstitiel considérablement augmenté à la partie postérieure du rein gauche ; dans les autres points des deux reins, un peu seulement. De même, l'épithélium des tubuli était nettement tuméfié.

Dans la substance corticale, surtout au rein gauche, se montraient, entre les tubuli paraissant tout à fait normaux, d'autres tubes dilatés, avec un épithélium plat, rempli du liquide décrit plus haut.

L'examen montra dans le voisinage des tubuli ainsi altérés, dans la substance corticale, de même que dans la capsule moins épaissie, de petites cavités arrondies, remplies du même liquide, sans couche cellulaire bien nette, et enfin différentes formes intermédiaires entre les kystes visibles seulement au microscope, et les plus gros, sous la capsule, dans la capsule et à la surface des reins.

Quant à la genèse des deux grosses tumeurs, on ne peut rien dire de précis ; on peut pourtant supposer que, pendant que la plupart des kystes restent petits, d'autres grossissent, s'insinuent entre les couches de la capsule du rein, et que deux d'entre eux, en s'emplissant de liquide et s'entourant d'une épaisse couche conjonctive, acquièrent le volume indiqué.

Obs. 6. — Chotinsky (Th. de Berne, 1882. — Obs. 2).

Pitterlic Victor, ouvrier d'arsenal à Solothurn, 65 ans, entre à l'hôpital le 18 juin 1881, avec le diagnostic de fièvre typhoïde.

Homme fortement charpenté ; aucune maladie antérieure, sauf une synovite rhumatismale de la jambe gauche, qui dura six semaines. Teint coloré, musculature puissante, très vigoureuse ; n'avait jamais eu de troubles de l'intelligence, ni jamais souffert de vomissements ni de diarrhée.

A son entrée, il est dans l'état suivant :

Pas de fièvre ; pouls, plus de 120 ; respiration 32 par 1'. La radiale est assez tendue, fortement athéromateuse. La langue est légèrement chargée. Léger œdème des malléoles. Peau sèche. Fond de l'œil normal. Connaissance fortement compromise : le malade ne répond qu'à des interrogations énergiques, et retombe de nouveau dans sa somnolence. Il se plaint de fortes douleurs de tête. Les organes respiratoires sont normaux. Le battement de la pointe du cœur est un peu étendu, le choc est net et pur. L'abdomen est souple. Dans la région lombaire droite existe une tumeur bosselée, qui se révèle fort nettement au palper. A gauche, on ne trouve rien.

Urines. 200 gr. limpides comme de l'eau ; densité 1000 ; peu d'albumine ; aucun élément figuré au microscope.

Constipation.

Diagnostic : Atrophie du rein à gauche ; hydronéphrose à droite.

Les jours suivants, les symptômes de l'urénie s'accusent. Le malade tombe dans un état comateux avec convulsions épileptiformes. L'œdème n'augmente pas ; la quantité de l'urine variait un peu, mais n'augmentant jamais beaucoup. Le 24 juin, le malade succombait.

Autopsie. — Léger œdème péri-malléolaire. Aucune lésion de la peau. Le pannicule est d'épaisseur moyenne, les muscles sont très développés. Calote crânienne normale, dure-mère non adhérente ; sous la pie-mère, beaucoup de liquide d'œdème de même que dans les ventricules. Circonvolutions aplaties ; substance cérébrale tout à fait exsangue.

Poumons sans adhérences, œdémateux. Dans le péricarde, un peu plus de liquide, que normalement. Le ventricule gauche est dilaté, et un peu hypertrophié, mais à un degré restreint. Rate normale. Foie moyennement cirrhosé, dur, sans coloration anormale ; sous la tunique péritonéale, deux ou trois kystes de la grosseur d'une noisette, pleins d'un contenu séreux, jaunâtre.

Vessie normale, mais distendue par une urine claire.

Pas d'altérations dans les autres organes.

Le *rein droit* est une fois et demie plus gros que normalement, il a sa forme normale. Le hile se trouve sur la face postérieure dans un creux, qui existe au milieu de cette face. A la surface proéminent en tous les points des vésicules à contenu plus ou moins fluide ; elles varient de grosseur d'un grain de millet à une noix. La surface de coupe est toute parsemée de vésicules semblables, par places seulement persistent des îlots de tissu rénal reconnaissable. Uretère et bassinet normaux. On ne peut plus distinguer ni substance corticale ni substance médullaire. L'ouverture des papilles dans les calices ne se laisse plus voir nettement ; à la surface interne des kystes, on remarque par places un liseré ramifié plus ou moins développé.

Le *rein gauche* présente les mêmes altérations que le rein droit ; mais il est plus de moitié moins gros.

Obs 7. — *Dégénérescence kystique double des reins.* — Strubing (*Archives allemandes de médecine clinique.* Septembre 1881).

Christine K..., veuve, 51 ans, de Greifswald, s'était toujours bien portée dans son enfance. Rougeole à 14 ans ; vers 18 ans, courte attaque de fièvre intermittente ; à la suite de cette dernière maladie, elle ressentit quelquefois, surtout dans les efforts, des élancements dans le côté gauche.

Réglée à 15 ans ; les règles revenaient régulièrement toutes les quatre semaines, et duraient chaque fois 4-5 jours.

Mariée à 28 ans ; cinq enfants, dont trois sont encore vivants ; sept fausses couches. L'hémorrhagie qui suivait chaque avortement la retenait au lit pour un temps toujours de plus en plus long. Elle eut son dernier enfant il y a six ans. Depuis cette époque les règles ont cessé, et la malade a remarqué, au milieu d'un état général satisfaisant pour le reste, un gonflement répété, d'abord léger, mais bientôt plus marqué des pieds.

En juin 1871, elle rendit pour la première fois de l'urine sanglante ; en même temps survinrent des douleurs dans la région des reins, et l'œdème se montra de nouveau.

La malade était fort abattue, et fut obligée de garder le lit pendant huit semaines. Après s'être bien portée pendant trois mois, les mêmes phénomènes reparurent en novembre, et le médecin traitant reconnut alors déjà la présence « de tumeurs », comme dit la malade, dans les deux hypochondres, surtout à gauche.

Une fois remise de cette attaque, la malade ne souffrit pas pendant le reste de l'hiver et son état resta supportable aussi pendant le printemps et l'été ; elle pouvait vaquer à ses occupations de ménage, faire même des travaux plus pénibles, lorsqu'en octobre elle fut obligée de s'aliter de nouveau et de venir consulter à la polyclinique médicale.

Elle se plaignait de vives douleurs dans les hypochondres, d'une grande lassitude et de dyspnée.

Etat actuel, au 20 octobre 1878. — La malade est de taille moyenne, d'aspect très anémique et cachectique. Charpente osseuse très forte, couche graisseuse d'épaisseur moyenne, musculature flasque. Les paupières sont légèrement œdématiées et les membres inférieurs le sont fortement, jusqu'à la hanche. L'abdomen est gonflé, et les deux hypochondres un peu proéminents.

La voix est légèrement couverte, il n'y a ni toux, ni expectoration, ni douleur dans la respiration. La respiration est un peu difficile : nombre par 1' 28. Le thorax est régulièrement conformé. La percussion et l'auscultation ne révèlent rien d'anormal dans le poumon. Le poumon droit s'étend dans la ligne parasternale jusqu'au bord inférieur de la sixième côte, dans la ligne mamillaire, jusqu'au bord supérieur de la 7e, dans la ligne axillaire antérieure, jusqu'au bord inférieur de la 7e.

Le choc de la pointe se trouve dans la ligne mamillaire gauche, au moins au 6e espace intercostal ; la percussion du cœur montre l'élargissement de la zone de matité par en dehors et un peu par en bas. Les bruits du cœur sont purs ; le 2e ton de l'aorte très accentué. Fréquence du pouls : 84 ; pouls dur, fortement tendu. L'appétit est faible. La langue est humide, régulièrement recouverte d'un enduit pultacé. L'épigastre n'est pas sensible à la pression ; les selles sont rares.

La matité du foie s'étend, sur la ligne médiane, jusqu'à un centimètre au-dessus du milieu de l'espace qui sépare l'appendice xyphoïde de l'ombilic ; dans la ligne mamillaire, à un centimètre et demi au-dessous de l'axe costal ; et, dans la ligne axillaire antérieure, elle se continue au-dessous de l'axe costal avec une matité tympanique, qui s'étend jusqu'à la crête de l'os des îles.

Cette dernière zone mate, dans le côté droit de l'abdomen, ne dépasse pas en avant la ligne axillaire antérieure, et s'étend par derrière dans la région lombaire, où le son se continue avec une zone complètement mate, jusqu'à la colonne vertébrale.

Le lobe gauche du foie s'étend à cinq centimètres au delà de la ligne

médiane. A la palpation, la surface du foie paraît lisse, au-dessous de l'arcade costale. La vésicule biliaire n'est pas sensible; on ne peut non plus saisir le bord antérieur tranchant du foie.

Dans la région mate, signalée plus haut dans l'hypochondre droit, on trouve une sensation de résistance. Au palper, la tumeur qui occupe cette région n'est pas complètement lisse.

La matité splénique commence, dans la ligne scapulaire gauche et la ligne axillaire postérieure, à la 9e côte ; s'étend en avant jusqu'à la ligne axillaire moyenne, et se confond en bas avec une zone mate de même nature que celle qui a été décrite dans l'hypochondre droit, zone qui s'étend en bas jusqu'à la crête iliaque, et en arrière jusqu'à la colonne vertébrale. Au-dessous de la 11e côte, en rapport avec cette zone mate, une résistance de même nature qu'à droite se perçoit à la palpation jusque dans la fosse iliaque.

La percussion donne un son tympanique sur tout l'abdomen, son qui se continue au niveau des zones latérales dont il vient d'être question avec une matité tympanique, puis une matité complète. Les changements de position de la malade n'ont, sur le bruit de percussion comme sur la forme de la zone de matité, aucune influence.

La région des reins est, des deux côtés, sensible à la pression.

Le toucher vaginal ne révèle rien d'anormal dans le petit bassin. Ni dans les culs-de-sac de Douglas, ni de l'un ou de l'autre côté de l'utérus, on ne perçoit aucun gonflement à la palpation, et il est impossible de démontrer que l'une des deux tumeurs abdominales s'étend dans le petit bassin.

L'urine est d'un jaune brun, légèrement trouble, et donne un dépôt muqueux contenant quelques épithéliums. La quantité d'urine des 24 heures est de 800, 900, 1,000 c. c. Dans l'urine, quantité abondante d'albumine, pas de cylindres, pas de globules sanguins.

Du côté du système nerveux, rien d'anormal : le sommeil est ordinairement bon, seulement quelques maux de tête passagers.

Dans la première semaine, les douleurs de la malade augmentèrent. Elle se plaignait d'une pression continue dans la région de l'estomac et du foie. L'appétit diminua plus encore ; fréquemment, surtout après le repas, survenaient des nausées et des vomissements. La constipation était opiniâtre : un météorisme plus prononcé et un léger ictère parurent. Les selles avaient une couleur grisâtre.

L'urine prit une teinte brune, et présenta la réaction des matières colorante biliaires; cependant on n'y put jamais découvrir de cylindres. La température restait pendant ce temps normale. Les forces de la malade furent

encore affaiblies par de fréquentes épistaxis, qui nécessitèrent même une fois le tamponnement de fosses nasales.

Au commencement de décembre, l'état de la malade s'améliora de nouveau. Les douleurs à l'épigastre et dans la région du foie disparurent, l'appétit devint meilleur, les selles régulières ; les vomissements cessèrent, ainsi que le météorisme, et la respiration devint plus libre ; la matière colorante biliaire disparut de l'urine, en même temps que la coloration ictérique de la peau. Les selles reprirent leur coloration brune normale.

L'œdème diminua aussi jusqu'à n'être plus qu'un léger gonflement périmalléollaire. La malade pouvait de nouveau quitter le lit, et passer levée une partie de la journée.

Le 12 janvier 1879 (depuis quelque temps l'état général s'était de nouveau aggravé), la malade eut un frisson, de la toux, des points douloureux dans la région scapulaire gauche, et il se développa dans le lobe inférieur du poumon gauche une pneumonie croupal.

Le 16 au matin, collapsus, mort au milieu des phénomènes d'œdème aigu du poumon.

Autopsie. — Poumon gauche : pas d'adhérences, enveloppe pleurale humide, lisse et brillante. Par la pression, on fait sortir des grosses bronches un liquide muco-purulent. Lobes supérieurs aérés dans toute leur étendue. A la coupe, œdème d'intensité moyenne. Le lobe inférieur est aéré dans sa partie supérieure, dur et solide en bas. A la section, le parenchyme est, en haut, d'une couleur gris-rouge, aéré, assez congestionné, fortement œdémateux ; en bas, d'un gris rose avec légère tendance au jaune, dur, vide d'air. La surface de coupe fait relief.

La muqueuse des bronches, dans le lobe inférieur, est d'un rouge intense, ramollie, et reconverte de fausses membranes croupales.

Poumon droit : Partout aéré ; à la base, œdème très marqué, moins prononcé aux lobes supérieur et moyen.

Dans le péricarde, une petite quantité de liquide séreux. Le cœur est hypertophié; la pointe est formée par le ventricule gauche. Le ventricule gauche est fortement contracté. L'épaisseur du myocarde est de deux centimètres, à la base, et de un centimètre et demi à la pointe. Les muscles papillaires sont très développés. Endocarde normal. Valvules aortiques minces, suffisantes. L'aorte ascendante est lisse, brillante, sans dépôt athéromateux. Dans l'oreillette gauche, peu de sang. Le ventricule droit de largeur normale contient du sang épais et noir. Le myocarde a une épaisseur de 7mm à la base, de 5mm à la pointe. L'oreillette droite est normale.

La pulpe splénique est de consistance normale, les corpuscules de Malpighi apparaissent nettement. Longueur 12 cent., largeur 8 cent., épaisseur 4.

Après avoir enlevé quelques circonvolutions de l'intestin grêle, la partie supérieure, interne et antérieure du rein droit devient visible. L'organe est colossalement hypertrophié : 20 cent. 1/2 de long, 7 1/4 d'épaisseur, 11 3/4 de largeur, et profondément recouvert par le côlon ascendant, la surface concave du foie et quelques circonvolutions de l'intestin grêle. La surface est inégale, recouverte d'une grande quantité d'élevures hémisphériques, qui varient de la grosseur d'un pois à celle d'une noix, et qui contiennent du liquide.

L'enveloppe fibreuse des reins est mince et fortement adhérente à la surface de l'organe. Sur la surface de coupe s'épanche une grande quantité de liquide, partie clair, faiblement teinte en jaune, partie graisseuse, trouble, brunâtre, et même brun-noir. Il est en outre comme parsemé d'une grande quantité de points brillants.

La texture de l'organe paraît entièrement transformée. Presque tout entier, il se montre, à la coupe, parsemé de kystes, les uns petits, à peine perceptibles à l'œil, les autres plus gros, jusqu'au volume d'un œuf de poule. Le tiers inférieur des reins est occupé presque en totalité par un kyste gros à peu près comme un œuf d'oie.

La surface interne des kystes après ablation du contenu, paraît brillante. Sur cette surface se dessinent une grande quantité de petits vaisseaux faiblement injectés. Le tissu intermédiaire forme tantôt de minces septa entre les plus gros kystes, tantôt paraît comme une masse spongieuse, de couleur grisâtre, masse qui de son côté est elle-même parsemée de petits kystes, comme de pores.

Les pyramides ont entièrement disparu. Les calices et le bassinet paraissent comme un grand sac commun. La paroi du bassinet dilaté forme aussi presque partout la paroi d'une grande quantité de kystes, qui se sont développés dans la substance médullaire. Quelques-uns de ces kystes font des saillies hémisphériques dans la cavité du bassinet. La surface interne de celui-ci est unie et brillante.

L'uretère est de calibre normal, perméable. Les parois n'en sont pas épaissies.

Le rein gauche forme une grosse tumeur de même aspect et de même nature que le rein droit : long. 20 c., haut. 7, larg. 10. L'uretère est ici encore de calibre normal, perméable ; sa muqueuse est normale.

La vessie ne présente aucune altération.

L'enveloppe séreuse du lobe droit du foie présente quelques cicatrices fibreuses. A la coupe, le foie est de couleur jaune brun, les lobules sont nettement reconnaissables. Il est peu congestionné. On n'y trouve pas à l'œil nu de productions kystiques.

Les résultats de l'examen histologique seront publiés plus tard.

Obs. 8. — *Rein kystique pesant seize livres.* — Hare. *Transact. of Pathological Society* (1880-81).

Homme de 46 ans. En janvier dernier, pleurésie. Il se rétablit et retourne à ses affaires, jusqu'au 5 mars, où le Dr Hare est une seconde fois appelé près de lui. La nuit d'avant, il avait rendu une quantité considérable d'urine sanglante, ce qui lui avait procuré un grand soulagement à une douleur continue qu'il éprouvait dans la région lombaire gauche. A l'examen de l'abdomen, qui grossissait depuis quelque temps, on trouvait une tumeur étendue des cartilages des fausses côtes du côté gauche jusqu'à un pouce environ au-dessous du niveau de l'ombilic et en avant jusqu'à environ un pouce de la ligne médiane. A la percussion, la tumeur était mate, et il n'existait aucun intervalle de sonorité entre elle et les cartillages costaux ; la matité s'étendait en haut au-dessus de la limite inférieure de ces derniers ; le bord antérieur était arrondi, mais ne présentait aucune fluctuation.

En avril, une modification considérable s'observa dans la tumeur ; elle était toujours solide et non fluctuante, mais son bord inférieur s'étendit jusqu'à un pouce et demi au-dessous du niveau de l'épine iliaque antéro-supérieure. Son bord antérieur était profondément échancré au niveau de l'ombilic, et la percussion donnait de la sonorité au niveau de cette échancrure, zone sonore qui se prolongeait au devant de la tumeur, en la coupant obliquement en travers. Elle présentait presque tous les signes physiques d'une tumeur double, ou de deux tumeurs ; en plaçant une main sur la partie inférieure de l'abdomen, et pressant avec l'autre sur le côté gauche, bien que la tumeur ne pût être que très légèrement mobilisée, elle paraissait se déplacer comme une seule masse. Le Dr Bright, qui vit le malade, déclara avec assurance qu'il s'agissait du rein, adhérent à l'intestin, et donnant ainsi l'apparence de deux tumeurs ; il y avait maintenant un intervalle sonore entre les cartilages des fausses côtes et la tumeur. L'urine, qui avait contenu du sang à deux ou trois reprises, était redevenue claire.

9 décembre. Le malade tombe subitement de son fauteuil, contracturé

et sans connaissance; l'accident fut suivi de somnolence, d'engourdissement dans les deux mains et de spasmes répétés.

Le 1. Quand le Dr Hare le vit, il avait une expression vague, un peu égarée, mais il répondait clairement; il y avait quelques spasmes dans les membres supérieurs. Pouls, 72; les pieds et les jambes un peu œdématiés. La tumeur paraissait être la même qu'en avril, sauf qu'elle s'étendait un peu au delà de la ligne médiane, et que l'échancrure du bord antérieur était moins marquée ; son bord antérieur paraissait aussi être plus recouvert par les intestins. Urine pâle, sans sédiment, de densité 1008, contenant un dixième d'albumine.

Le 13. Il eut deux accès, un peu analogues à ceux du 9, et il mourut le 16, probablement d'urémie.

Autopsie. — Plèvre gauche pas tout à fait aussi transparente que normalement, mais libre d'adhérences. Cœur légèrement hypertrophié, sans lésion valvulaire. Hernie ombilicale.

Le côté gauche de l'abdomen était occupé par un rein énorme, et les intestins refoulés du côté droit. Ce rein s'étendait sous les intestins jusqu'à moitié chemin, de la moitié droite de l'abdomen; sa surface supérieure était adhérente au diaphragme, et il avait refoulé la rate de façon qu'elle formait comme une calotte au rein ; le pancréas, était reporté en avant, et adhérait transversalement à sa face antérieure, près de l'extrémité supérieure ; le côlon descendant, un peu rétracté, était aussi adhérent à sa face antérieure, mais dans le sens verticale, en sorte qu'il la divisait en deux portions à peu près égales.

Le rein mesurait 15 pouces 1/2 de long, 9 1/2 de large et 23 environ de circonférence; il pesait 16 livres. Il avait conservé à peu près la forme du rein, mais sa surface était inégale, par suite de la projection des kystes qui le couvraient. Il consistait en une énorme agglomération de kystes, variant dans leur volume d'un petit pois à une cavité contenant plus d'une pinte de liquide. Les gros kystes étaient à la surface, les plus petits près du centre. Quelques-uns des petits proéminaient dans la cavité des plus grands. Quelques-uns contenaient des hydatides. Ils présentaient des teintes variant de la couleur pourpre foncé à la coloration jaune clair (ces derniers beaucoup plus rares que les premiers), en rapport avec la coloration du contenu; le liquide obscur était généralement épais, et le contenu de ces kystes était formé de grumeaux d'un rouge sale, qui manquaient dans les kystes remplis d'un liquide clair.

L'épaisseur de leurs parois variait généralement en proportion de leur

volume ; les plus gros avaient les parois les plus épaisses. On ne pouvait plus reconnaître aucune trace de la substance propre du rein.

Sous le microscope, le liquide présentait un nombre considérable de globules sanguins (plus abondants dans le liquide foncé), quelques globules huileux, des fragments des tubes rénaux, et de très nombreuses plaques de cholestérine.

Le rein droit présentait une maladie commençante de même nature, il avait le double de son volume normal.

Obs. 9. — *Maladie kystique des reins.* Gairdner. — *Glasgow Pathological and Clinical Society,* 1880.

S..., M. âgé de 40 ans. A dix-huit ans, il avait eu des attaques répétées d'hématurie, accompagnées de douleurs mal définies dans leur origine, mais siégeant surtout dans le thorax du côté gauche. Rien ne ressemblait dans son histoire aux accidents d'un calcul rénal. Il eut, en tout, cinq attaques d'hématuries ; après les trois premières, sa santé redevint bonne ; puis elle s'altéra peu à peu, et, lors de la dernière hémorrhagie, juste avant son admission à l'hôpital, il avait une vessie fort irritable.

La tumeur, occupant la région du rein gauche, était facile à découvrir ; l'existence de quelque chose d'analogue dans la région rénale droite était plus obscure.

Un examen plus approfondi fut remis à plus tard ; mais dans le courant de la nuit, il fut pris d'accidents urémiques, et mourut.

A l'autopsie, faite par le Dr J. Coats, on trouve une maladie kystique des deux reins. Le rein droit pesait 19 onces, et était long de six pouces ; le gauche pesait 29 onces, et avait 7 pouces 1/2 de long à tous deux, à un degré extrême de dégénérescence kystique.

Le cœur était dilaté. Aux sommets des deux poumons, cavités des dilatations bronchiques.

Obs. 9 *bis*. — Rose (In Th. de Chappuis, 1877, Obs. XX.)

Femme portant une tumeur lentement développée dans le flanc gauche ; occupe l'hypochondre gauche et dépasse la ligne blanche ; fluctuation. On diagnostique : kyste de l'ovaire.

Ponction : 7 pintes d'un liquide rougeâtre. Amélioration pendant deux ans; puis la tumeur reprend son volume primitif, nouvelle ponction. Anasarque, mort.

Le rein gauche est formé par un kyste énorme. Le rein droit, très volumineux, est complètement dégénéré.

Obs. 10. — *Un cas de dégénérescence kystique des reins.* — Bond *The British medical Journal*, 1880.

J. G..., âgé de 38 ans, ouvrier, est entré dans le service de M. Wade, le 24 mars 1883. Avant sa maladie actuelle, il avait toujours été bien portant. Depuis quelques années, il avait des envies fréquentes d'uriner; il y a six mois, crampes dans l'épigastre passagères; il s'affaiblissait, et cessa de travailler. Six semaines avant son admission, attaques d'hématurie qui ont disparu il y a deux jours. Un mois avant, il avait craché du sang qui, d'après lui, venait des gencives. Il y a quinze jours, nouvelle perte de sang noir. En même temps, douleurs aiguës dans les genoux, surtout pendant la nuit. Sept semaines avant son entrée à l'hôpital, le malade avait des céphalalgies, des bourdonnements d'oreille, de l'inappétence, de la constipation. La semaine qui précède son entrée, nouvelle attaque d'hématurie. Absence complète d'épistaxis ainsi que d'hémophysie. Amaigrissement considérable.

Depuis son entrée, il avait des hémorrhagies de la bouche et du rectum, la langue était tuméfiée, sèche et brunâtre, l'haleine fétide. Rien d'anormal du côté des poumons, du cœur ni du foie. Du côté gauche de l'abdomen, à gauche de l'ombilic, on sentait une tumeur solide. La matité de la rate commençait à la 7e côte.

Pas de sang dans l'urine. La peau de la face et de l'abdomen était légèrement bronzée, les muqueuses un peu anémiques.

Depuis le 25 mars, le malade restait dans le même état. Les urines avaient une densité de 1014, elles étaient acides, et contenaient de l'albumine, mais pas de sang.

Le 26. La respiration devient lente et profonde; il avait de l'œdème, de la difficulté à parler, et l'haleine était encore plus fétide. 30 onces d'urine. Densité : 1013; acide, contenant de l'albumine, et beaucoup de sang.

Le 27. Le malade a dormi profondément; les urines ont une teinte jaune pâle, sans dépôt, de densité 1010; elles contiennent toujours de l'albumine, mais seulement des traces de sang, de l'épithélium rénal et vésical, des

leucocytes, des cristaux calcaires et des oxalates. Les hémorrhagies des gencives persistent. Quoique endormi profondément, le malade se réveillait souvent en sursaut. La température resta toujours normale. Mort le 28 mars.

Autopsie, le lendemain. Abdomen météorisé, de coloration bronzée. Au niveau du nez et de la bouche, croûtes noires, formées de sang desséché. Dans la substance cardiaque, quelques infiltrations sanguines, surtout dans le ventricule droit, où existait même une altération des parois. Caillots fibrineux dans les cavités.

Poumons œdémateux et congestionnés. L'abdomen était chargé de graisse, et les intestins très distendus.

Le *rein gauche* pesait 39 onces, et s'étendait dans la ligne axillaire jusqu'au septième espace intercostal.

Le *rein droit* pesait 40 onces. Les deux reins présentaient une dégénérescence kystique typique, qui consistait en une masse de kystes de la grosseur d'une tête d'épingle à celle d'un abricot. Ils avaient un contenu variable : les uns renfermaient un liquide jaune clair, d'autres un liquide pourpré, pendant que ceux de la 3e variété étaient remplis de grumeaux jaunes ou brunâtres. Le bassinet était dilaté, mais on ne trouvait plus trace des papilles. La périphérie des reins, surtout à la partie la plus déclive était entourée d'une substance solide, qui ne ressemblait pas au tissu rénal; c'était une substance blanche, ferme, fibreuse, présentant de petites cavités multiples.

Au microscope, on trouva les grumeaux formés de leucocytes, d'une quantité de granulations amorphes, et d'un nombre considérable de plaques de cholestérine.

L'examen des parties conservées du parenchyme donna les résultats suivants :

Le tissu propre du rein avait disparu; cependant on pouvait le reconnaître sur certains points plus facilement que sur d'autres. Partout on trouvait du tissu fibreux, dans lequel on remarquait : α) des glomérules de Malpiphi; β) des tubes approximativement normaux; γ) des tubes comprimés avec leur lumière oblitérée; δ) des tubes élargis, et de toutes dimensions; ε) des tubes à expansions kystiques; ζ) des kystes plus grands, entourés de tissu fibreux.

Dans les kystes de petites dimensions, il était facile de démontrer la présence d'une couche épithéliale, quelquefois des cellules ovoïdes. On ne la retrouvait dans les kystes plus grands que sur quelques fragments. Tous les kystes, cependant, devaient avoir un épithélium, et son absence en certains points est attribuable à un défaut de préparation. Dans quelques endroits, deux tubes

dilatés étaient transformés en une cavité unique après destruction de la paroi qui les séparait. On ne put trouver trouver trace de dilatation de la capsule de Bowmann, ni de compression des glomérules de Malpighi, causes qui auraient pu expliquer la formation des kystes.

On ne trouve pas non plus d'altération des vaisseaux.

Obs. 11. — *Kystes multiples des deux reins.* — Blachez. *Société anatomique*, 1857.

Les deux reins ont plus que doublé de volume. Kystes de volume différent, très nombreux ; parenchyme presque complètement disparu. Les urines pendant la vie n'avaient rien présenté d'anormal.

En dehors du rein droit, existait un vaste foyer purulent.

La malade se plaignait de vives douleurs dans l'abdomen, et avait des accès de fièvre périodiques avec frissons. On sentait la tumeur formée par la collection purulente.

Obs. 12. — *Kystes multiples des reins.* — Jessé. *Société anatomique*, 1854.

Le 7 février 1854, entre à l'Hôtel-Dieu, dans le service de M. Rostan, une femme de 68 ans, atteinte d'une pneumonie du sommet droit du poumon. Bien qu'il n'y eût aucun signe qui pût faire penser à une maladie des reins, M. Rostan examina les urines, qui renfermaient une quantité assez considérable d'albumine. En interrogeant alors la malade, on apprit qu'un an environ auparavant, elle avait uriné du sang. En palpant le ventre, on sentit vers la région lombaire une tumeur qui ne provoquait aucune douleur. L'examen ne fut pas poussé plus loin, une autre affection bien plus grave attirant l'attention.

Dans les derniers jours de sa vie, cette femme urinait difficilement. Les urines étaient très claires, très limpides. Dans les 24 heures qui ont précédé sa mort, elle ne rendit pas d'urine.

A l'autopsie, on n'en trouve qu'une petite quantité dans la vessie. Dans le poumon droit, une pneumonie au 3e degré, qui l'avait conduite à l'hôpital.

Reins. — Le rein gauche, dont le bassinet est plus grand qu'à l'état normal, présente une douzaine de kystes faisant relief à la surface du rein, et dont un est gros comme un œuf et noirâtre à l'extérieur, tandis que les

autres sont transparents. Ils sont remplis d'un liquide incolore, limpide, rappelant à peu près le liquide séreux des hydrocèles et ils ne renferment pas d'acéphalocystes. La substance du rein est complètement détruite.

Le droit est entouré comme d'une grappe, et les kystes qui l'enveloppent sont bien au nombre de 50, de volume variable depuis la grosseur d'une petite noix jusqu'à celle d'un pois. Les uns ont un aspect rosé, les autres sont transparents, quelques-uns noirâtres. Il reste une petite proportion de substance rénale à la partie postérieure, dans le voisinage du hile, ce qui explique la persistance de la fonction urinaire.

Obs. 13. — *Double rein kystique.* — Boyer. *Tr. des maladies chirurgicales*, tome 8, p. 478.

Un homme, âgé de 47 ans, sujet à des douleurs lointaines qui revenaient pas accès et s'accompagnaient des vomissements, fut reçu à la Charité, dans la salle du professeur Corvisart. En examinant son ventre qui était volumineux, gonflé, peu tendu, indolent même à l'épigastre, on sentait dans l'hypochondre gauche un corps assez gros que l'on crut être la rate. L'hypochondre droit n'offrait rien de remarquable ; mais lorsqu'on pressait la région rénale du même côté, le malade éprouvait une douleur sourde et profonde. Cet homme, après avoir éprouvé des accidents nombreux et variés, et particulièrement ceux d'une apoplexie incomplète, mourut environ un mois après son entrée à l'hôpital.

A *l'ouverture du corps*, on trouva les reins d'un volume à peu près égal à celui de la tête d'un enfant qui vient de naître. Ils avaient une forme presque lobuleuse et un peu allongée. Le droit s'étendait dans l'épigastre derrière l'estomac, et descendait presqu'au-dessous de la partie supérieure du cœcum ; le gauche montait jusqu'au diaphragme, derrière la rate, et descendait presque dans la région iliaque.

La surface de ces organes, entièrement semblable sur l'un et sur l'autre, n'avait plus rien de son aspect naturel. Elle offrait dans toute son étendue un amas de vésicules très nombreuses, se touchant toutes, confondues ensemble dans des endroits, dans d'autres se détachant en segment de sphère, en hémisphères même, d'une forme régulièrement globuleuse, d'un volume varié, depuis celui d'un œuf de pigeon jusqu'à celui d'un petit grain de raisin, avec lequel quelques-unes avaient beaucoup de ressemblance pour la teinte et la transparence. Les unes, de la couleur grise argentée des aponé-

vroses, étaient transparentes, fort minces, ne contenaient qu'un fluide limpide, légèrement citrin; d'autres, plus épaisses, moins transparentes, contenaient une humeur d'un brun plus ou moins foncé ; d'autres entièrement opaques, blanches, renfermaient une sorte de pus ténu et blanchâtre de mauvaise nature. Toutes étant ouvertes et vidées, offraient le poli brillant et la couleur des membranes séreuses avec une légère injection rosée.

La capacité de ces vésicules superficielles s'étendait plus ou moins dans le rein, ou plutôt vers d'autres kystes, qui avaient tellement pris la place de sa substance, qu'il n'en restait plus aucune trace. Tout était changé en vésicules semblables à celles que nous avons décrites et liées entre elles par du tissu cellulaire infiltré de sérosité. Les cavités de ces vésicules étaient parfaitement isolées les unes des autres, et formaient, comme les membranes séreuses, des sacs sans ouverture. Toutes les vésicules superficielles étaient recouvertes par la membrane propre du rein, qui n'avait éprouvé aucune solution de continuité. On ne reconnaissait plus la terminaison de la substance tubuleuse ou mamelonnée, mais on retrouvait les restes des calices. Là s'arrêtait la désorganisation.

Le bassinet offrait entièrement l'état naturel ; l'uretère qui en est la continuation, était également sain, et la vessie n'offrait, non plus, aucune altération remarquable. Les vaisseaux émulgents étaient absolument dans l'état ordinaire hors du rein; on ne suivit pas leur disposition dans l'intérieur.

On ne trouva dans l'intérieur du rein droit (le seul ouvert, l'autre ayant été réservé pour être modelé), ni dans les canaux excréteurs aucun calcul, mais il y avait quelques petits noyaux blanchâtres d'une consistance cartilagineuse.

II

Gros reins polykystiques sans tumeur.

Obs. 14 (Personnelle). — *Anurie durant six jours. — Gros reins polykystiques.*

L..., 53 ans, laitière, entrée le 23 juin 1887 à la Pitié, service de M. Verneuil.

C'est une femme vigoureuse, au teint coloré, d'un embonpoint notable, et qui jusqu'à ces jours derniers continuait son métier de laitière.

On trouve peu de chose à noter dans ses antécédents. A l'âge de 23 ans, elle aurait eu une affection fébrile accompagnée d'anurie qui se prolongea pendant plusieurs jours. Pas de scarlatine. Depuis il lui est arrivé à plusieurs reprises de rester un jour ou deux sans pouvoir uriner ; de temps en temps aussi elle rendait quelques graviers ; mais il s'agissait toujours de crises passagères.

Le 19 juin, sans refroidissement, sans nulle cause occasionnelle appréciable, elle est prise brusquement dans le courant de la journée de nausées et de vomissements bilieux. Toute la soirée et toute la nuit, elle continue à vomir, le ventre était devenu extrêmemont douloureux, de plus, la miction était complètement arrêtée.

Les jours suivants, l'état s'aggrave encore ; les vomissements et l'anurie persistent. Le médecin traitant croit à une hernie étranglée, et envoie la malade à l'hôpital, le 23.

Un premier examen ne révèle aucun signe de tumeur herniaire ni d'étranglement interne. Le cathétérisme est pratiqué à trois reprises différentes, et ne permet pas d'obtenir une seule goutte d'urine.

24 juin. L'état actuel de la malade est le suivant :

Pas d'œdème des membres inférieurs ni des paupières. Abdomen un peu ballonné, paroi abdominale entièrement épaissie.

Quand on pratique le palper avec les deux mains, l'une placée sous la région lombaire droite, et l'autre pressant sur le flanc, on provoque une douleur vive qui arrache un cri à la malade. Douleur très vive aussi dans la fosse iliaque gauche. Anurie complète. Les vomissements ont cessé; les selles se font normalement.

Pouls fréquent et plein. Vers le soir, survient un grand frisson, accompagné d'une haute ascension thermique. L'anurie continue. On applique 12 ventouses scarifiées sur la région des reins.

Le 25. L'anurie persiste, la douleur est moins aiguë dans la région lombaire. Les battements du cœur sont un peu obscurs à la base, mais sans aucune lésion appréciable. En arrière, aux deux bases des poumons, on entend des bouffées de râles fins, humides, crépitants et sous-crépitants; par places, on constate de la respiration rude, et presque soufflante. On applique de nouveau six ventouses scarifiées sur la région des reins, et l'on donne 0,60 de sulfate de quinine.

Le 26. Anurie, dyspnée plus intense, insomnie, légères traces d'œdème péri-malléolaire.

Le 27. La respiration est anhélante : on entend les mêmes râles humides

que les jours précédents, mais plus abondants et plus fins, dans les deux poumons. Epistaxie assez abondante. Les mains et les pieds ont pris une teinte cyanique, la peau est froide, sans élasticité ; très peu d'œdème. Le pouls est petit, fréquent. Un peu de hoquet.

L'anurie ne cède pas ; à peine la malade a-t elle rendu quelques gouttes d'urine, qui se sont perdues dans le lit. On applique sur la face antéro-interne des cuisses un large vésicatoire, qui ne produit qu'une ampoule de très petit volume. Injection hypodermique de 2 centigr. de nitrate de pilocarpine : fort peu de sudation.

Le 28. Le matin, la face est cyanosée, les lèvres sèches et fuligineuses, la langue sèche et jaunâtre. La peau est froide. L'œdème est toujours fort peu marqué et borné aux régions malléolaires. L'intelligence est entièrement conservée, les pupilles sont de largeur normale. Les signes pulmonaires sont les mêmes que la veille. Diarrhée abondante, qui persiste depuis deux jours. Température 33°.

En présence d'une anurie aussi prolongée, on soulève l'hypothèse, d'obstruction bilatérale des uretères par des calculs ; mais M. Verneuil pense surtout à la dégénérescence kystique des reins, dont il a récemment vu un cas où les accidents sont survenus avec la même brusquerie d'invasion. M. le Dr Brissaud, appelé après examen de la malade, se range à l'avis de M. Verneuil.

Cependant l'hypothermie persiste ; les pieds, les mains, le tronc sont violacés et froids. La connaissance demeure entière.

La malade meurt vers midi.

Autopsie. — Le 29 juin. On ne peut la faire qu'incomplètement, et les reins, la vessie et l'utérus peuvent être seuls retirés.

Rein droit. — Enorme. La capsule propre se détache très facilement, elle est soulevée sur toute la surface de l'organe par de petites bosselures kystiques, dont le volume ne dépasse pas celui d'un grain de raisin, et dont la plupart sont pleines de pus. Les autres contiennent un liquide séreux ou séro-sanguin. Leur ensemble donne à l'organe l'aspect caractéristique du rein polykystique. Sur une coupe on retrouve la même série de cavités occupant toute la masse du parenchyme, une assez grande quantité de pus s'écoule des poches ouvertes par la section ; à peine s'il reste entre les plus petits kystes adossés une mince lame de tissu rénal. On ne trouve plus trace des pyramides. Le bassinet paraît intact, l'uretère n'est pas dilaté.

Le *rein gauche* est un peu plus petit. De sa surface émergent quatre ou

cinq grosses bosselures arrondies et fluctuantes, et entre elles une série de vésicules plus petites.

Ces kystes sont remplis d'un liquide séro-purulent, et sur une coupe, le rein se montre tout entier transformé en cavités aréolaires. Dans les aréoles centrales, on trouve groupés 10-12 calculs, de couleur brun-noirâtre, du volume d'un pois à une amande, et de surface très irrégulière.

Le bassinet et l'uretère sont à peu près intacts. La veine est saine. L'utérus est normal, (un petit polype muqueux au niveau de l'isthme).

Obs. 15. — Observation due à notre excellent collègue et ami Legrand.

Fibrin, 49 ans, entré à Saint-Antoine, salle Bichat, n° 46 (service de M. Tennesson), le 3 janvier 1887.

Il entre à l'hôpital pour des maux de tête très violents, continuels, l'empêchant même de dormir.

Il répond mal, lentement; il est comme endormi, semble fatigué des questions qu'on lui pose, et c'est à grande peine et en nous y prenant à plusieurs fois que nous avons pu obtenir les renseignements suivants.

Jamais il n'a été malade jusqu'à ces dernières années. Il commença en 1885 à avoir des maux de tête, de l'œdème, etc.; il est impossible d'avoir des détails assez précis, pour établir la marche des symptômes.

Les maux de tête affreux sont le principal objet de ses plaintes : il est, dit-il, comme abruti. L'oreille est un peu dure, et il croit entendre des ronflements sourds. Pas de troubles visuels. Il a des crampes épouvantables dans les mollets, ne lui laissant pas un instant de repos; il en éprouve aussi dans les bras et les mains. Tous les doigts sont le siège de fourmillements douloureux; la sensation de doigt mort accompagnée de pâleur a eu lieu dans le pouce de la main gauche. Les démangeaisons et la cryesthésie ou sensation de froid sont fréquents, les unes dans le dos, l'autre aux jambes.

La respiration est ordinairement peu gênée; cependant il a « des accès d'asthme » quelquefois quand il se couche. L'appareil digestif présente quelques troubles; il a parfois des vomissements et des nausées assez souvent. Plusieurs fois par jour, il a des selles copieuses et diarrhéiques. L'œdème est intermittent; il en a depuis deux ans; ces jours derniers, les jambes et les paupières étaient enflées. Il a très souvent de petites épistaxis de quelques gouttes de sang.

A l'auscultation, les bruits du cœur sont sourds et au premier temps, on

ne distingue aucun bruit morbide. Les urines sont claires, abondantes (1,800 à 2,000 gr.). Les premiers jours, elles ne contenaient pas d'albumine ni de sucre.

En présence d'une association si complète des petits signes du brightisme, nous faisons le diagnostic d'insuffisance rénale, due à un mal de Bright à lésions scléreuses prédominantes. Régime lacté.

Les jours suivants, les maux de tête ont diminué, mais les autres symptômes persistaient, surtout les démangeaisons ; le malade demandait continuellement des bains, et se grattait au point d'entamer l'épiderme. La torpeur persiste également, mais il n'a pas de délire.

Le 14. Les urines contiennent 0 gr. 50 d'albumine.

Le 18. Des vomissements bilieux, abondants, incoercibles éclatent, et continuent le 19.

Le 20. Les vomissements ont cessé, mais le malade tombé dans le coma, meurt sans convulsions.

Autopsie. — (Malheureusement en mon absence, on n'a gardé que les reins). *Reins.* — Enormes, kystiques, transformés en grappes. Le gauche est plus volumineux que le droit, il a 30 centim. de long, et 15 centim. de large. Les kystes ont des parois très minces ; les uns sont remplis d'un liquide clair, d'autres, contenant des globules rouges déformés, prennent une teinte brunâtre.

Leur volume varie d'un grain de raisin à une noix.

Cœur. — Dilaté, sans lésions valvulaires, sans traces d'athérome à l'aorte. Rien à signaler dans le reste des viscères.

L'examen histologique, pratiqué par notre collègue et ami Beaudoin, démontra l'existence de lésions disséminées de sclérose dans l'épaisseur du parenchyme rénal : la paroi des kystes était entièrement fibreuse ; à leur face interne, on retrouvait encore par places des cellules épithéliales déformées et fortement granuleuses. Enfin, en certains points, on apercevait, sur la paroi d'un kyste, des saillies arrondies et pédiculées, présentant toutes les apparences de végétations recouvertes d'un épithélium.

Obs. 16-17-18-19. — Rayer. *Traité des maladies des reins.*

I. — Femme de 39 ans. Cachectique.

Urines peu abondantes, rouges, laissant déposer une matière d'un blanc jaunâtre. Quatre jours avant sa mort, symptômes cérébraux ; délire, puis coma le dernier jour.

Les deux reins kystiques, le liquide des kystes se prenait en masse par l'acide nitrique. Seulement quelques îlots de parenchyme conservés. Cancer utérin.

II. — *Reins farcis d'un si grand nombre de kystes que leur substance corticale était presque entièrement détruite; symptômes cérébraux attribués pendant la vie à une méningite, mort.* (Communiquée par Béhir.)

Femme d'un âge avancé. Du soir au lendemain, symptômes cérébraux graves : coma continu, résolution complète de tous les membres, pupilles dilatées, râle trachéal. Mort le lendemain à 2 heures.

III. — *Tumeurs des reins formées par des kystes; accidents cérébraux, mort.* (Corvisart et Leroux).

Homme de 49 ans. Depuis dix ans, crises de douleurs lombaires, selles sanglantes, pas d'œdème. Persistance du taux normal, quelquefois un peu plus abondant, de l'urine. Mort avec délire.

IV. — Homme de 48 ans. Douleurs rhumatismales légères; invasion brusque de dyspnée; rétention d'urine. Urines purulentes, rendues par le cathétérisme, qui est suivi de convulsions. Agonie commençant immédiatement après l'opération; mort 24 heures après. Atrophie complète du tissu des reins, envahi par des kystes, dont quelques-uns sont purulents. Pneumonie lobulaire.

Obs. 20. — *Dégénérescence kystique des deux reins.* — Grai. *Trans. of Pathological Society*, 1855.

Homme de 40 ans, entré à l'hôpital Saint-Georges, dans le service du Dr Fage, le 7 mars 1855. Très amaigri, anémique, ayant fait de nombreux excès dans sa jeunesse, il faisait remonter à 7 ans le début de sa maladie. A cette époque, il avait reçu un coup violent dans le dos, et à la suite il avait eu du sang dans ses urines. Il se remit à peu près; mais, les trois hivers suivants, il urinait souvent du sang et avait des douleurs de reins.

Cinq semaines avant son entrée à l'hôpital, il tomba sur la hanche droite, et, à la suite de cette chute, reparurent avec plus d'intensité l'hématurie et les douleurs rénales.

Après son entrée, il resta pendant toute une semaine dans un état d'épuissement; le pouls était très faible, et les urines chargées de sang. Les vomissements et le hoquet survinrent quelques jours plus tard, et le malade mourut le 10 mars.

Autopsie. — Rien au cœur. Foie normal. Rate petite. Œdème pulmonaire.

Les deux reins avaient subi une dégénérescence kystique tellement étendue, que nulle part on ne pouvait retrouver trace de la structure normale de la glande.

Le rein droit pesait 3 livres 10 onces; le gauche, 3 livres; chacun d'eux avait à peu près dix pouces de long; ils étaient lobulés à leur surface, et occupaient tout l'espace compris de chaque côté de la colonne vertébrale entre le diaphragme, refoulé en haut, et la crête iliaque.

La lésion consistait en nombreux kystes séparés les uns des autres, dont le volume variait d'un pois à une petite pomme. Leur contenu était variable : dans les uns, le liquide était parfaitement transparent, dans les autres, il avait une faible teinte jaune, ou même une couleur brun chocolat, ce qui était dû à la présence de globules sanguins et de leurs débris.

Les bassinets et les uretères n'étaient pas dilatés.

Les vaisseaux sanguins étaient un peu plus gros que normalement, mais sains. Les ganglions lymphatiques étaient entièrement sains. La vessie et l'urèthre étaient normaux.

Obs. 21. — *Maladie kystique des reins.* — Hogg. (*Transactions de la Société pathologique de Londres*, 1860.

H. L. F..., âgé de 50 ans, fut confié à mes soins au commencement de l'année 1853 ; il souffrait depuis quelque temps de symptômes plus ou moins obscurs, qui faisaient penser à un calcul, à un abcès de la prostate, à une affection rénale. Cette dernière hypothèse fut confirmée par l'examen microscopique de l'urine : j'y trouvai une grande quantité de matière mucopurulente, avec quelques globules sanguins, et de l'acide urique; par la chaleur, l'urine se solidifiait en partie.

Les symptômes dont le malade se plaignait surtout étaient une douleur incessante au méat, des envies continuelles d'uriner. L'urine était rare, pâle, trouble, et laissait déposer un sédiment blanchâtre. Il existait en même temps une douleur, mais pas trop aiguë, dans la région rénale : aucune tumeur n'y était perceptible.

Tous ces troubles n'étaient pourtant pas suffisants pour forcer le malade à résilier son engagement au théâtre; sa santé générale demeurait assez bonne ; il se soignait, buvait peu et se couchait de bonne heure. Il paraissait beaucoup plus jeune qu'il ne l'était réellement.

Attaques de goutte répétées. Puis amélioration de la santé, mais seulement pour quelques mois; les attaques de goutte redeviennent presque continues, si bien qu'il disait être « un martyr de la goutte », ce qui, joint à l'affection rénale, l'affaiblit graduellement.

Le dernier accès survint en décembre 1859. Des vomissements survinrent, qui duraient toute la journée et n'étaient calmés que par des doses de chloroforme et d'opium. Quelques heures avant sa mort, le 17 janvier 1860, tout malaise et toute douleur s'évanouirent, et il croyait lui-même être encore une fois sur le point de se rétablir.

Il rendait par jour dans l'urine environ un drachme de pus. Jamais aucune teinte bronzée de la peau ne fut observée.

Autopsie. — Foie sain. Cœur très pâle, flasque, exsangue, chargé de graisse à sa face externe. Le *rein gauche* petit et flasque; son extrémité inférieure est très fragile, et dans un état de dégénérescence évidente. La substance médullaire, l'infundibulum et le bassinet convertis en graisse. Tout l'organe pâle et exsangue. Dans la substance corticale, une cavité kystique arrondie, de la largeur d'une pièce de 4 penny. Le *rein droit* était refoulé en haut et déplacé, et tellement modifié, dans sa forme et son volume, que je me demandai pendant quelques temps si c'était lui ou si je n'étais pas tombé sur un large abcès lombaire, surtout lorsque, en le séparant avec difficulté du tissu fibro-celluleux, je crevai le kyste, et qu'il s'écoula une énorme quantité de son contenu blanchâtre crémeux. Avant de pouvoir le détacher, je fus obligé de récliner la masse des viscères, et je trouvai le rein volumineux, fortement adhérent à la face concave du diaphragme et au fascia lombaire. Le gros rein mesure huit pouces 1/2 de long., 41,4 de large. Bien qu'ayant atteint de pareilles dimensions, il a conservé sa forme générale. Mais il ne présentait plus de traces de la structure ordinaire du rein, et il était transformé en une masse de kystes contenant une matière pâteuse et lardacée. Après l'ablation de la capsule, qui était épaissie par une grande quantité de tissu fibreux adventice, l'aspect était encore plus frappant; le volume, le nombre et l'indépendance des kystes apparaissaient nettement, et le rein avait le même aspect que s'il eût été attaché par des cordes croisées en différentes directions, de façon à produire des renflements de différentes grosseurs et des fissures dans leurs intervalles. La capsule, bien qu'adhérente en certain points, se détachait très facilement de la surface des kystes, et n'était adhérente que dans les fissures intermédiaires. Les parois des kystes étaient si épaisses, qu'ils cachaient leur contenu; en quelques points, elles étaient vasculaires ou enlacées de bandes et de trabécules de tissu fibreux, partant des fissures et

formant un réseau à leur surface. Mais en quelques points des reins, la surface était recouverte d'innombrables petits kystes, de volume variable, et placés si superficiellemunt, que leur contenu apparaissait avec toute évidence et donnait au rein l'apparence de certains calculs biliaires. Auprès du hile se voyait l'ouverture d'une large cavité évidemment due à un kyste de même nature que les autres, et aussi large, s'il avait été distendu, que tout le reste de l'organe ensemble. Il était partiellement rempli, et toute sa surface interne était garnie d'une matière spéciale, ayant la consistance du fromage, très douce, opaque,et d'une couleur grisâtre ; une grande quantité s'en était écoulée, quand le kyste avait été rompu, en le séparant de ses adhérences et l'enlevant de l'abdomen. Il y avait un ou deux petits kystes, qui, à cause de leur transparence et de leur forte réfraction, ressemblaient à des charbons.

A l'examen microscopique, la matière molle et caséeuse des kystes était composée d'une substance amorphe et granuleuse, qui était composée en grande partie de débris cellulaires.

Obs. 22. — Markham. *Trans. of. Pathological Society,* 1858.

Un homme de 48 ans, fut apporté à l'hôpital Ste-Marie, sans connaissance ; il était subitement tombé dans une attaque. Il mourut deux heures après. Sa femme raconte qu'il était auparavant bien portant.

Autopsie. — Le corps, peu musclé, ne présentait extérieurement aucun signe de maladie. La mort était due à une large extravasation sanguine dans l'un des hémisphères cérébraux, laquelle résultait sans doute de la rupture d'un vaisseau, les artères cérébrales étant toutes fortement athéromateuses. Le cœur pesait 21 onces et son hypertrophie était due à l'état athéromateux des artères périphériques ; ses valvules étaient entièrement saines.

Les deux reins étaient parsemés de kystes innombrables, quelques-uns de très petit volume, d'autres gros comme une noix ; entre eux persistait une proportion considérable de tissu sain. Le rein gauche pesait 21 onces ; le droit 16 onces. L'urine trouvée dans la vessie était fortement albumineuse. Les autres organes étaient sains.

Les reins furent examinés avec soins par le Dr Johnson, et par moi-même. Le tissu était en général sain ; parmi les tubes quelques-uns étaient dépouillés de leur épithélium, quelques autres rétrécis, d'autres dilatés et plus volumineux.

Obs. 23. — *Dégénérescence kystique des deux reins. Urémie.* — Lancereaux. *Soc. anatomique*, 1863.

Homme de 50 ans. Subdélirium, coma, mort. (Entré dans le service de Jobert de Lamballe pour une petite plaie de la jambe.)

Reins considérables, surtout le droit qui pèse 1535 gr. Aspect de grappes de raisin. Kystes contenant, les uns un liquide clair ; les autres, un magma épais, jaunâtre ou brunâtre, formé de globules sanguins, de cristaux de cholestérine, de granulations graisseuses et de cellules volumineuses, avec noyau central. Plus trace de substance rénale dans les travées fibreuses, sauf au niveau des pyramides. L'artère rénale a ses parois épaissies et son calibre dilaté.

Obs. 23. — *Urémie tétanique.* — Jaccoud. *Cliniques de la Charité*, 1867.

L'an dernier, une femme est apportée sans connaissance dans mon service ; les personnes qui l'accompagnaient disaient qu'elle était malade depuis quelques jours, mais que la perte de connaissance et les autres phénomènes graves dataient du matin même ; le collapsus cérébral était complet, il y avait de la contracture des quatre membres et les muscles du dos, rigides et spasmodiquement contractés, maintenaient le tronc et la tête dans un état d'opisthotonos type. Cette femme avait, en outre, la respiration pénible et une fièvre intense ; ce dernier symptôme manque constamment dans l'urémie pure, et, rapproché des contractions tétaniques, il me fit penser un instant à une méningite cérébro-spinale ; un examen plus complet rectifia cette première appréciation : la fièvre était suffisamment expliquée par une péricardite générale, et le cathétérisme montrait qu'il n'y avait pas une goutte d'urine dans la vessie. Deux heures plus tard, l'anurie persistait, et la malade succomba le lendemain ; les spasmes tétaniques n'ont disparu qu'au moment de l'agonie.

A l'autopsie nous avons trouvé un système nerveux intact, les lésions de la péricardite aiguë sèche, et une transformation kystique totale des deux reins : il n'y restait pas un atome de tissu normal, il n'y avait plus aucun élément qui pût sécréter de l'urine, et si quelque chose pouvait surprendre, c'était la longue tolérance de l'organisme ; il y avait certainement bien des mois que

l'uropoèse était restreinte dans le rein par la lésion, et ce n'est qu'au moment de la suppression complète que les accidents mortels avaient éclaté.

Obs. 24. — *Maladie kystique des reins.* — Church. *Transact. of Pathological Society,* 1868.

Suzanne, J..., âgée de 40 ans, admise à l'hôpital St-Barthélemy dans un état de subcoma, et morte peu après. Les deux reins étaient transformés en une masse de petits kystes, dont le contenu variait de la couleur paille à la teinte noire. Le poids de chacun d'eux était de 19 onces 1/2.

Trois ans avant sa mort, cette femme avait eu une attaque d'hémiplégie dont elle ne s'était jamais remise. Cinq jours avant de mourir, elle avait eu un nouvel accès, et un second presque aussitôt avant son entrée. Il y avait dans la substance cérébrale des traces d'une hémorrhagie ancienne, et l'hémisphère droit était en partie ramolli.

Obs. 25. — *Maladie kystique des reins.* — Whipham. *Transact. of Pathological Society,* 1870.

William A..., 48 ans, admis à l'hôpital St-Georges, le 23 décembre 1868, pour une bronchite. Il toussait depuis un mois, mais il ne donnait aucun autre renseignement.

A son entrée, il souffrait d'une bronchite intense ; sa respiration était très oppressée, et sa toux extrêmement fatigante. Il n'avait pas d'œdème, bien que son urine fût d'une couleur pâle, et contînt une quantité vraiment considérable d'albumine.

Deux jours après son entrée, du sang apparut dans l'urine en large quantité.

Le matin du 28, il fut subitement pris d'une dyspnée intense, et mourut en une heure. Il conserva la sensibilité et la connaissance jusqu'à la fin.

Autopsie. — Les deux reins sont dans un état avancé de dégénérescence kystique. Ils sont d'un volume énorme, les kystes étaient tellement nombreux et tellement serrés les uns contre les autres que toute trace de la texture normale du rein semblait avoir disparu. Les kystes étaient, en moyenne, à peu près du volume de grains de raisin, tantôt plus petits, et tantôt plus larges; presque tous étaient remplis d'un liquide clair et limpide, mais d'autres contenaient un liquide urinaire épaissi par des sels.

Les poumons étaient œdématiés, et les canaux bronchiques remplis d'un mucus tenace, avec congestion de la muqueuse. Le cœur était volumineux, la paroi musculaire du ventricule gauche était très hypertrophiée ; il y avait une forte dilatation du ventricule droit, et on pouvait faire passer plus de cinq doigts à travers l'orifice auriculo-ventriculaire. Le foie et la rate étaient normaux.

Obs. 26. — *Maladie kystique des reins.* — Whipham. *Transact. of Pathological Society*, 1870.

Edward S..., 49 ans, constable, fut admis dans les salles de chirurgie de l'hôpital Saint-Georges, le 11 décembre 1869, dans le but de se faire enlever un séquestre du tibia droit. Le soir même, il fut transféré dans le service du Dr Wadham, en présence des symptômes de dyspnée et de bronchite qu'il présentait. Il avait continué son service jusqu'au 10 décembre, bien que respirant avec difficulté.

A son entrée dans les salles de médecine, sa dyspnée était intense, accompagnée de toux et d'une abondante expectoration d'un mucus moussseux, fortement teinté par le sang.

La poitrine avait conservé sa sonorité, mais on y entendait des râles gros et fins disséminés. La température était légèrement élevée ; le pouls à 120 et dur. L'urine était pâle et contenait de l'albumine.

Le soir du 12 décembre, la respiration devint plus oppressée ; le pouls commença à faiblir, et, en dépit de stimulants répétés il mourut le matin du 13 décembre, d'asthénie et d'asphyxie. Il n'eut pas d'œdème pendant le temps où il resta en observation et les renseignements donnés n'indiquaient pas qu'il en ait jamais eu.

A l'autopsie, on trouva les reins d'un volume excessif, et dans un état avancé de dégénérescence kystique. Les kystes étaient larges, avec des parois minces et transparentes ; leur contenu était un liquide clair et limpide, qui, à l'examen microscopique, laissait voir des amas agglomérés de cellules, provenait évidemment des tubes du rein, et des cristaux de triple phosphate, avec quelque peu d'acide urique.

Les poumons, fortement congestionnés, étaient encore crépitants par places ; la muqueuse bronchique était vascularisée, et les canaux bronchiques remplis de mucus. Le cœur pesait 22 onces 1/2 ; la paroi musculaire du ventricule gauche était hypertrophiée, et le ventricule droit tellement dilaté qu'on pouvait faire pénétrer sept doigts dans l'orifice auriculo-ventriculaire.

Obs 27. — *Diathèse goutteuse ; dégénérescence kystique des reins ; gravelle ; mort à la suite d'une épistaxis.* — Lorey. *Soc. anatomique*, 1874.

Homme de 52 ans, comptable. Lésions très prononcées de la goutte. Jamais de coliques néphrétiques. Urines assez abondantes, et contenant une notable quantité d'albumine. Deux jours après son entrée à l'hôpital, le malade est pris dans la nuit d'une épistaxis abondante. Il meurt le lendemain matin, sans accidents comateux, sans délire, sans convulsions épileptiformes, mais ayant conservé toute sa lucidité d'esprit.

Autopsie. — Les *reins* ont quintuplé de volume, et ont subi la dégénérescence kystique. C'est un assemblage et une réunion de petits kystes, d'inégal volume, transparents, contenant un liquide tantôt jaune clair, tantôt jaune foncé, mais toujours épais : les reins ont l'aspect du frai de grenouille. A la coupe, on constate que le parenchyme rénal a complètement disparu. Il n'y a plus trace de substance corticale ni de substance médullaire. C'est une série de vacuoles, à parois opalescentes, et contenant dans leur épaisseur une foule de petits graviers. Dans les bassinets, on trouve des calculs d'inégal volume, grisâtres, formés d'urate d'ammoniaque. Rien dans les uretères ; rien dans la vessie.

Obs. 28. — *Maladie kystique des reins* — Harris. *St-Bartholomew's Hospital Reports*, 1876.

Garçon boucher. Le 4 janvier 1876, étant allé se promener à la foire de Smithfield avec plusieurs amis, il tomba subitement, perdit connaissance, et les assistants remarquèrent qu'il était paralysé du côté droit.

A son entrée à l'hôpital, il avait une connaissance incomplète, mais il tomba bientôt dans un coma complet. Les pupilles étaient égales, non contractées, et sensibles à la lumière. Température. 97° F. Pouls, 100, plein et régulier. Il resta dans le même état jusqu'à sa mort; le 7, la température s'éleva de plus en plus et atteignit 102° peu de temps avant la mort.

La seule fois où il fut possible de conserver de son urine, on la trouva pâle, trouble, de densité 1016, contenant des graviers et une légère trace d'albumine.

Autopsie. — Dans l'hémisphère gauche, un caillot désorganisant le corps strié et la couche optique, et se prolongeant dans le ventricule latéral, Ven-

tricule gauche hypertrophié et dilaté, sans maladie valvulaire. Athérome généralisé. Pleuro-pneumonie droite, à un degré avancé.

Les *deux reins* étaient en dégénérescence kystique. Ils mesuraient 6 à 6 pouces 1/2 en longueur, et quatre en largeur, et pesaient chacun à peu près 22 pouces.

Leur surface était irrégulièrement parsemée de petits et de gros kystes, contenant un liquide qui variait de la couleur paille à la couleur brun foncé. Les plus gros kystes étaient situés le long des bords convexes des reins, et présentaient le volume d'une noix ; les autres avaient la grosseur d'une tête d'épingle au plus. Plusieurs de ces kystes étaient flasques, mais la majorité était distendus par du liquide. La capsule ne pouvait se détacher que par places:

A la coupe, la substance corticale était presque entièrement remplie de kystes ; on ne trouvait plus que très peu de substance médullaire. Les kystes paraissaient plus gros après la section qu'avant. Les bassinets et les uretères n'étaient pas dilatés ni altérés en quoi que ce soit.

A l'examen du contenu des kystes, on trouvait un liquide très albumineux et acide. Le sédiment contenait des globules sanguins altérés, des granulations graisseuses et de nombreuses plaques de cholestérine.

La présence d'acide urique ne put être constatée.

Obs. 29. — *Dégénérescence kystique des reins. — Suppuration d'un des grands kystes du rein gauche. — Mort. — Autopsie.* — Laveran. *Gazette hebdomadaire,* 1876.

B..., détenu au fort de la Briche, entre au Val-de-Grâce le 27 août 1876. Le malade est âgé de 23 ans ; il n'accuse pas de maladies antérieures graves ; sa mère est morte très jeune et son frère n'a jamais joui, paraît-il, d'une bonne santé. B... ne peut pas préciser à quelle époque exacte remonte le début de la maladie actuelle ; depuis plusieurs mois il a maigri considérablement ; de jour en jour, il voit ses forces diminuer, sueurs nocturnes, palpitations, essoufflement dès que le malade marche un peu vite ou qu'il monte un escalier, douleur dans la poitrine ; pas d'hémoptysies. Le malade n'accuse aucune souffrance du côté des reins.

Etat actuel. — Amaigrissement, teinte terreuse, cachectique ; le malade est triste, peu communicatif. Notre attention est attirée tout d'abord vers la poitrine, l'auscultation ne révèle aucun signe positif du tuberculose ; à l'examen du cœur, on constate le peu d'énergie des pulsations, la faiblesse des

bruits. Le malade n'a pas d'appétit, l'examen de l'abdomen est négatif comme celui de la poitrine. Malgré l'absence des signes positifs de tuberculose, le diagnostic de tuberculose commençante et porté. Il faut noter qu'aucun symptôme n'ayant attiré notre attention du côté des reins, l'examen de ces organes n'a pas été fait, les urines n'ont pas été analysées. L'état reste stationnaire jusqu'au 3 septembre; le soir de ce jour-là, le malade éprouva tout d'un coup un frisson violent; le thermomètre placé sous l'aisselle marque 41°.

Le 24 septembre. La température est de 40°,8 le matin et le soir. Le malade est triste, abattu, il n'accuse de douleurs vives en aucun point, l'examen de la poitrine est négatif ainsi que celui de l'abdomen. Anorexie, langue blanche, saburrale, envies de vomir.

Le 5. A la visite du matin, la fièvre est moins forte : 38°,4. Mais le soir le thermomètre remonte à 40°. Même état général, prostration, abattement, pas de délire.

Les jours suivants, la fièvre paraît entrer en voie de décroissance :

Le 6. 38°,4 le matin, 37°,8 le soir.
Le 7. 37°,8 — 39°,2
Le 8. 37°,4 — 37°,8
Le 9. 37° — 37°,6

Le 10, on trouva le malade mort dans son lit : la mort avait dû survenir tranquillement, pendant la nuit, car les voisins de salle n'avaient rien vu, rien entendu.

Autopsie. — *Thorax.* — Les poumons et le cœur sont sains, il n'y a pas eu de tuberculose.

Rein gauche. — Au moment où on l'extrait, il s'écoule un peu de pus.

Il est très volumineux, il mesure 19 cent. de long sur 11 cent. de large ; il pèse 480 gr. Sa forme est ovalaire, la partie renflée de l'ovale correspondant à l'extrémité supérieure.

La capsule est très adhérente ; en cherchant à l'enlever, on ouvre plusieurs kystes qui laissent écouler, les uns de la sérosite, les autres du pus. A la partie supérieure, il est impossible de détacher la capsule qui est enflammée et qui forme la paroi d'un kyste volumineux, fluctuant. L'inflammation s'est propagée sur un point au tissu cellulaire ambiant, d'où le commencement de périnéphrite noté plus haut.

Après avoir pratiqué une coupe du rein de la convexité vers le hile, on distingue ce qui suit :

La partie supérieure est transformée en une poche volumineuse renfer-

mant du pus et un grand nombre de grumeaux blanchâtres ; la paroi du kyste enflammé est rouge, injectée, recouverte d'une couche de pus et de grumeaux. Au-dessous de cette poche qui s'affaisse dès qu'elle est ouverte, la substance rénale est molle, grisâtre, complètement méconnaissable à première vue ; cependant sur le fond grisâtre, on aperçoit quelques stries rouges qui paraissent indiquer la direction des canalicules urinifères : il existe çà et là des taches ecchymotiques, surtout vers le hile.

La partie inférieure du rein contient un certain nombre de kystes, dont le contenu est séreux, transparent, ou bien trouble et brunâtre, mais dans l'intervalle des kystes la substance rénale se présente avec des caractères normaux.

Rein droit. — Beaucoup moins volumineux que le rein gauche ; il pèse 280 gr. Sur les coupes, on voit une série de cavités kystiques, dont les plus grosses ont le volume d'une noix, les plus petites, celui d'un grain de chènevis : contenu tantôt séreux, tantôt colloïde. En dehors des kystes, la substance du rein paraît normale ; on distingue facilement les pyramides de la substance corticale ; on ne constate aucun des caractères macroscopiques de la néphrite ou de la dégénérescence graisseuse.

Pas de calculs rénaux. Bassinets, uretères et vessie normaux. Foie normal, pas de kystes.

Examen histologique. — Les kystes sont revêtus à leur face interne d'un épithélium cylindrique aplati ; leur paroi est formée d'une mince couche de tissu fibreux : en dehors on trouve les canalicules urinifères et les glomérules, qui sont manifestement aplatis par suite de la compression due aux kystes. Le parenchyme rénal est sain : il n'y a pas de traces de néphrite interstitielle ou épithéliale.

Obs. 30. — *Dégénérescence kystique des reins.* — Laveran. *Gazette hebdomadaire*, 1876.

C..., soldat dans un régiment de ligne, âgé de 23 ans, entre à l'hôpital militaire St-Martin, le 13 décembre 1869, se disant malade depuis deux mois. On constate les signes de la tuberculose pulmonaire. Le malade succombe le 15 février 1870, sans s'être jamais plaint d'aucun symptôme pouvant faire soupçonner une altération du rein.

L'Autopsie révèle l'existence des tubercules dans les poumons, les plèvres, le péritoine, le foie et la rate ; la muqueuse stomacale présente plu-

sieurs ulcérations tuberculeuses, mais l'altération la plus remarquable siège dans les reins.

Les *deux reins* sont criblés de kystes. Le rein gauche, très volumineux, a une surface inégale par suite de la saillie que font les nombreuses poches kystiques. Les plus petits kystes sont gros comme des têtes d'épingles, les plus gros comme des noix; tous ne font pas saillie, il en est qui sont de niveau avec la surface du rein, et alors il n'est pas rare d'apercevoir de minces cloisons à l'intérieur. La plupart des poches renferment une sérosité limpide, mais le contenu de quelques-unes est brunâtre, trouble et plus ou moins épais.

En pratiquant une coupe du rein de la convexité vers le hile, on ouvre un grand nombre de kystes qui siègent plus particulièrement dans la substance corticale et qui lui donnent l'aspect d'une éponge. Les kystes qui ont pris naissance dans les pyramides ont une direction pareille à celles des tubuli; les kystes de la substance corticale sont en général arrondis. Les parois kystiques sont lisses, minces, transparentes; on aperçoit au travers la direction des tubuli, et quelquefois des veines. Le rein droit présente des altérations tout à fait semblables à celles du rein gauche.

Liquide des kystes : Le liquide limpide des kystes séreux est fortement albumineux : traité par la chaleur et l'acide nitrique, il se prend, pour ainsi dire, en masse. Le liquide brunâtre renfermé dans un certain nombre de kystes contient un grand nombre de petits corps très caractéristiques : ce sont des éléments arrondis ou ovalaires, dont les plus gros mesurent 50 μ, et les plus petits 10 μ environ; on distingue très nettement des stries concentriques à la périphérie, et d'autres stries qui irradient de la partie centrale; plusieurs de ces corps sont englobés sous des couches concentriques communes; ils ne se colorent pas par l'iode; lorsqu'on les pousse un peu fortement entre le couvre-objet et le porte-objet, ils se cassent, se fragmentent comme feraient de petites concrétions calcaires. Dans le liquide limpide des autres kystes, on trouve aussi un certain nombre de ces corpuscules.

Examen histologique du parenchyme rénal. — En dehors des kystes, le parenchyme rénal est sain; il n'y a pas de néphrite interstitielle, pas d'altération de l'épithélium des tubuli.

Dans le parenchyme des reins, on trouve un certain nombre de corpuscules analogues à ceux décrits plus haut; ils sont surtout abondants dans la substance corticale, où ils forment de petits amas dans le voisinage des kystes.

Dans la substance corticale, outre les kystes véritables, on trouve de petites cavités qui correspondent aux capsules de Bowmann ; les glomérules de Malpighi sont atrophiés, aplatis contre la capsule, et entourés de liquide. Tel paraît avoir été également le mécanisme de formation d'un certain nombre de kystes plus volumineux. Les glomérules épargnés par la dégénérescence kystique sont vivement injectés.

Obs. 31. — *Dégénérescence kystique des reins.* — Frédéric Eve. *Transact. of Pathological Society,* 1880.

William S..., homme d'une bonne santé, âgé de 47 ans, fut admis à l'hôpital St-Barthélemy, le 3 juillet 1879. Il racontait que, depuis une semaine, son urine avait commencé à se teinter de sang, mais qu'il n'avait eu auparavant aucun symptôme de maladie rénale. Trois jours avant il avait eu une épistaxis. Depuis la dernière semaine, il était sujet aux crampes dans les doigts et les muscles de l'abdomen. A Noël, il eut une bronchite causée par le froid humide ; autrement, jamais de maladie sérieuse. A son entrée, il présentait une dyspnée considérable ; la peau était froide et visqueuse ; l'urine acide, pâle, de densité 1010, et contenant de l'albumine.

4 juillet. Agitation ; peu d'urine. Les pétéchies sont notées sur la poitrine et l'abdomen. Pouls, 72 ; temp. 37°,4 ; respir. 20. Le jour suivant apparut le coma urémique, et il mourut quelques heures plus tard.

Autopsie. — Pas d'anasarque. Le ventricule gauche était hypertrophié ; les artères athéromateuses. Dans le corps strié droit, à sa partie externe, on trouva une cavité d'environ un pouce de long, et de 1/3 de pouce de large ; elle contenait un peu de liquide rougeâtre, et était circonscrite par une mince paroi de tissu cérébral ramolli.

Les deux reins étaient de remarquables exemples de dégénérescence kystique. Ils étaient long d'environ 7 pouces 1/2, sur 4 de large, et pesaient chacun 21 1/2 à 20 onces. Leur surface était irrégulièrement lobulée par le relief de kystes de volume différent. Les bassinets étaient très dilatés, et les calices, allongés, s'étendaient presque jusqu'à la surface de l'organe. Le parenchyme était converti en une masse de kystes, variant du volume d'un pois à celui d'une noix, entourés d'une gangue de tissu conjonctif vascularisé.

Les kystes contenaient un liquide d'un brun sale, ayant l'odeur et l'aspect de l'urine décomposée. Aucune trace de la structure normale du rein. On fit un essai d'injection des tubes urinifères ; mais, bien que quelques-uns des

tubes ramifiés dans la paroi des kystes fussent remplis, nulle part l'injection ne pénétra dans un kyste.

Les uretères n'étaient dilatés ni l'un ni l'autre, et ne paraissaient rétrécis en aucun point.

Examen microscopique. — Les fragments pour l'examen microscopique furent pris dans l'intervalle des kystes, et à la périphérie de l'organe, et l'examen donna ce que l'on pouvait supposer d'après les lésions macroscopiques.

Un trait bien marqué était le développement considérable du tissu interstitiel, quelques coupes consistant uniquement en une masse de tissu conjonctif grossier, contenant des tubes et des glomérules comprimés.

D'autres coupes consistaient uniquement en tubes irrégulièrement dilatés et contournés, pour la plupart dépouillés de leur épithélium ; mais quelquefois on retrouvait des traces de cet épithélium dans des tubes largement dilatés ; quelques-uns contenaient une matière granuleuse, et rarement un tube dilaté apparaissait bouché par des noyaux et une substance granuleuse, provenant apparemment de l'épithélium. On pouvait observer tous les stades entre la simple dilatation des tubes, et la formation de cavités kystiques, en sorte qu'il n'y avait aucun doute sur le développement des kystes aux dépens des tubes urinifères, bien que la maladie fût trop avancée pour permettre une conjecture sur la pathogénie de la rétention.

Les petits kystes ne présentaient nulle part le revêtement épithélial, qui a été quelquefois observé. Dans aucun cas, on n'a pu suivre un glomérule en voie de transformation kystique ; mais on a observé que les glomérules n'étaient pas altérés dans des sections où existait une dilatation distincte des tubes immédiatement adjacents.

OBSERVATION 32. — *Rein kystique.* — DEAVER. *Philadelphia medical Times and Gazette*, 1879-1880.

G. F. B..., âgé de 52 ans, artiste. Il continue à travailler jusqu'à deux semaines avant sa mort. Vers la fin de sa maladie, graves symptômes dyspeptiques.

Il se faisait traiter par l'homœopathie, lorsque, 48 heures avant sa mort, je le vis pour la première fois.

Il était assis sur une chaise, la face injectée, respirant rapidement, dans un état de stupeur incomplète ; ses pieds étaient œdématiés, et l'œdème remontait jusqu'aux genoux. La peau était chaude, le pouls rapide.

Il toussait un peu, et se plaignait de douleur dans le côté gauche. Le jour suivant, il était fort agité, le pouls et la respiration rapide. Son délire avait un caractère rêveur et doux. Il mourut la nuit suivante.

Autant qu'on put le savoir, il n'avait jamais eu ni rétention d'urine ni anurie, et l'urine examinée deux heures avant la mort ne contenait pas trace d'albumine. Son médecin homœopathe lui avait fait à plusieurs reprises des mouchetures au ventre et aux jambes.

Autopsie. — La partie inférieure du poumon droit était hépatisée; la cavité pleurale droite contenait une pinte et demie de liquide. Le cœur était dilaté, sans lésions valvulaires.

Les reins étaient volumineux, parsemés de kystes.

Obs. 33. — *Urémie (forme délirante et comateuse). — Transformation kystique des deux reins.* — Duboc. *Soc. anatomique*, 1880.

Buch.., Hortense, 37 ans, hôpital St-Antoine, service de M. Dujardin-Beaumetz. Rien de précis sur sa famille. A toujours joui d'une santé excellente. Robuste, marchande des quatre saisons. Mariée en 1860, cinq enfants, couches normales. Le dernier enfant est une petite fille de 18 mois, avec laquelle elle entre à l'hôpital.

Au commencement de mars 1874, elle commença à ressentir quelques malaises, de la courbature, un peu de douleurs des reins et des nausées. Bientôt aux nausées succédèrent des vomissements qui devinrent abondants, fréquents et entraînèrent un amaigrissement rapide. En même temps, elle fut prise de céphalalgie, d'abord intermittente, puis continuelle, opiniâtre. Elle fit alors appeler un médecin qui essaya de combattre les vomissements, mais sans résultat. Le 29 mars, elle se décida à entrer à l'hôpital.

La malade se présente à nous dans un état d'anxiété et d'agitation assez grandes. Les yeux sont vifs, brillants, humides, les conjonctives injectées. La parole est brève, un peu saccadée, l'intelligence intacte. Elle répond avec netteté aux questions qu'on lui adresse. Elle est étendue dans le décubitus dorsal, et craint qu'on la remue parce qu'elle souffre dans le ventre. La motilité et la sensibilité sont conservées.

Depuis son entrée (de midi à cinq heures du soir), la malade a vomi trois fois, les vomissements sont abondants, faciles, verts porracés. Ils n'ont pas d'odeur ammoniacale. La région épigastrique est un peu douloureuse; l'ab-

domen légèrement ballonné dans toute son étendue, et sensible à la pression et dans les mouvements. Il existe un peu de diarrhée ; les matières rendues sont muqueuses, filantes. La pression détermine dans la fosse iliaque droite un gargouillement à grosses bulbes. La percussion de la cavité abdominale donne un peu de tympanisme dans toute l'étendue, excepté au niveau de la région hypogastrique. Nous sondons la malade, et nous retirons environ 300 gr. d'urine assez colorée dans laquelle l'acide nitrique et la chaleur nous font constater la présence de l'albumine.

Quelques râles aux deux bases des poumons, en arrière. Battements du cœur nets, mais affaiblis. Pouls fréquent (112), dépressible. Temp. axillaire, 37°. Il n'existe en aucun point du corps de traces d'œdème.

Le 30. Les vomissements continuent avec les mêmes caractères. Pendant une partie de la journée, la malade présente un délire léger. Il n'est pas possible de recueillir d'urine ; la vessie est vide. La malade urine continuellement dans son lit. Le ventre est un peu moins ballonné, la diarrhée persiste. Temp. axillaire, 36°,8. M. Dujardin-Beaumetz admet l'existence d'une lésion rénale sans qu'il soit possible de savoir l'époque de son début ni sa nature, et prescrit un régime lacté, de l'eau de Seltz et de la glace.

Le 31. Peu de modifications dans l'état de la malade. Céphalalgie, subdélirium, vomissements sont les phénomènes dominants. La température est de 36°,6.

1er avril. Nuit très agitée, délire continu, loquace. Le matin, nous trouvons la malade le visage agité, l'œil hagard. Elle ne reconnaît pas les personnes qui l'entourent. On lui présente son enfant, elle ne s'en occupe pas. Les vomissements et la diarrhée sont supprimés depuis la veille. 20 gr. d'eau-de-vie allemande.

Le 2. La malade est dans un état semi-comateux qui a succédé à un délire violent. La peau est froide, couvert d'une sueur visqueuse. Température, 36°,2.

Langue sèche, noirâtre. En examinant la gorge, nous apercevons sur la paroi postérieure du pharynx une ecchymose avec pointillé rougeâtre assez étendu. L'abdomen est ballonné, tendu. La pression n'est pas douloureuse. Nous retirons de la vessie 100 gr. d'une urine très albumineuse.

Le 3. Coma complet. La malade est inerte, froide. La respiration est un peu stertoreuse. La langue noire, présente une grande sécheresse. La température est de 35°,8 ; le pouls filiforme, très fréquent.

Dans la journée, on remarque quelques petits accès convulsifs venant interrompre le coma, et la mort arrive à six heures du soir.

Autopsie, le 5 avril. Poumons congestionnés. Cœur volumineux ; paroi du ventricule gauche hypertrophié, pas de lésions valvulaires. Oreillette droite distendue par un énorme caillot cruorique.

Du côté du tube digestif, congestion généralisée de la muqueuse.

Dans le pharynx, au niveau de la paroi postérieure, existe une large ecchymose, une infiltration sanguine muqueuse et sous-muqueuse avec pointillé hémorrhagique.

L'estomac : rien. La partie moyenne du duodénum est le siège d'une large ecchymose et de petites ulcérations superficielles. Le foie est volumineux, congestionné et gras.

L'encéphale présente des phénomènes d'hyperhémie très accusée, sans œdème. Les méninges et les sinus de la dure-mère sont gorgés de sang. La substance cérébrale montre dans presque toute son étendue un pointillé rougeâtre. Les deux reins ont doublé de volume, tout en gardant irrégulièrement leur forme. Leur surface présente un nombre considérable de kystes de grandeur diverse, depuis un petit œuf de poule jusqu'à un grain de chènevis. Les kystes contiennent des liquides de coloration variant du jaune clair au brun noir, en offrant entre ces deux extrêmes tous les intermédiaires. La transparence de ces kystes, la richesse et la diversité de leur teinte, font ressembler ces reins exposés à la lumière à des grappes de raisin composées de grains de différentes couleurs.

Une coupe divisant le rein en deux parties égales est pratiquée. La plus grande partie de la substance corticale des deux reins est détruite, et occupée par des kystes.

Il n'en reste ici et là que quelques îlots. Les plus considérables se rencontrent vers la partie moyenne des reins. Mais même encore en ces points, se rencontrent de petits kystes les uns gros comme un grain de chènevis, les autres ayant à peine la grosseur d'une tête d'épingle. Les pyramides ont également disparu dans presque toute leur étendue. Les bassinets et les uretères sont dilatés, sans que nous ayons trouvé d'obstacle sur leur trajet. La veine est intacte.

Examen histologique par M. Cornil.

Obs. 34. — *Un rein déplacé avec dégénérescence kystique.* — Clarke. *Boston medical and surgical Journal,* 1881.

R. S..., homme d'environ 40 ans, avait été depuis quelques années de temps en temps malade. Je l'avais soigné pour plusieurs accès de fièvre. La

convalescence était ordinairement lente. Il se plaignait beaucoup d'un malaise général, et n'avait aucune vigueur pour le travail manuel, bien qu'il fut un pauvre homme vivant de ce travail. Il paraissait évident qu'un organe interne était malade, mais il n'y avait pas de symptômes sur lesquels je pus fonder un diagnostique satisfaisant. Un an auparavant, il avait eu un accès de fièvre de 21 jours de durée.

Il existait dans la région de l'estomac une tumeur que je regardai, avec d'autres médecins, comme un cancer de l'estomac, bien que les symptômes généraux de cette affection fissent défaut. Il se rétablit en partie, mais resta faible tout l'été.

Peu de temps après, il mourut.

Voici ce que nous trouvâmes à l'autopsie, à la place de l'estomac : il n'y avait pas de rein du côté gauche. Du côté droit existait une tumeur ressemblant beaucoup à l'autre, mais pas aussi volumineuse.

Le foie et le cœur étaient un peu hypertrophiés.

Je pesais les deux reins : celui qui occupait la place de l'estomac pesait un peu plus de 2 livres 1/2; et celui qui fut trouvé à la place normale du rein droit, une livre 1/2. Il y avait dans les deux une grande quantité de masses dures, cartilagineuses, et un grand nombre de petits kystes, contenant une demi-once d'un liquide qui ressemblait à du café ou à du chocolat.

J'avais examiné fréquemment l'urine dans les deux derniers mois : elle ressemblait presque complètement à de l'eau claire; il y en avait six à huit pintes par jour, et la densité ne fut jamais trouvée supérieure à 1005. Pas trace d'albumine, ni de sucre, ni d'augmentation des sels normaux.

Le malade n'avait jamais souffert de ce développement considérable de ses reins, et mourut sans avoir éprouvé de douleur notable dans un point localisé quelconque, mais dans un état de cachexie générale.

Obs. 35. — Chotinsky. Th. de Berne, 1882. Obs. I.

Frédérique.. , du Wurtemberg, 35 ans, mariée depuis dix ans, fut admise à l'hôpital le 10 janvier 1880. Depuis deux ans, elle est malade : vomissements fréquents, perte de l'appétit, maux de tête, constipation ; jamais d'œdème.

Il y a à peu près un an, accident syncopal. Depuis huit jours, elle est alitée pour une douleur violente du côté gauche.

État actuel. — Le 11 janvier au soir. Femme amaigrie, cachectique, d'une faible constitution. Nulle part d'œdème; pas d'ictère ; connaissance conservée. Langue sèche et chargée. Respiration 24 ; pouls 88 ; temp. le soir 38°,4. Rien à la percussion et à l'auscultation des poumons; cœur normal. Abdomen un peu météorisé ; pas de tumeur. Peu d'urine saturée, contenant beaucoup d'albumine ; sédiment présentant beaucoup de globules de pus, quelques hématies, pas de cylindres.

18 janvier. Exanthème morphinique sous forme de petites papules sur tout le corps. Connaissance conservée. Respiration 40, pouls 120.

Le 20. Coma, convulsions.

Le 21. Mort, au milieu de phénomènes urémiques.

La température fut très variable pendant le cours de la maladie; à certains jours, tout à fait normale, à d'autres s'élevant jusqu'à 40° ; la courbe de la fièvre fut très irrégulière. Bronchite intense, avec des accès d'asthme vers la fin.

L'urine conserva toujours les mêmes caractères : rare, d'un rouge foncé, avec beaucoup d'albumine, beaucoup de globules de pus, toujours des globules sanguins, et pas de cylindres. Le diagnostic fut celui d'une néphrite interstitielle chronique, avec phénomènes urémiques.

A L'AUTOPSIE, on trouva tous les organes normaux, à part les reins, fortement altérés.

Les reins sont trois fois plus volumineux que normalement. L'augmentation de volume est égale dans tous les sens. Autour des reins, quantité assez grande de graisse, qui s'enlève facilement avec la capsule. La surface paraît irrégulièrement bosselée ; les bosselures sont élastiques et fluctuantes ; quelques-unes représentent nettement des vésicules transparentes. Par places ; la consistance est à la surface plus ferme. Le bassinet et l'uretère sont perméables.

A la coupe, toute la substance du rein apparaît parsemée de cavités, de la grosseur d'une tête d'épingle à celle d'une noix ; entre les kystes, on peut encore reconnaître des îlots de la substance rénale intacte ; dans ceux-ci, on pouvait encore distinguer des bandes de substance médullaire reconnaissable par leur disposition en stries parallèles. Les papilles n'étaient conservées qu'en certains points, mais très nettes, et de disposition normale. Les îlots de substance médullaire prévalaient ; le contenu des kystes était en majeure partie un liquide fluide, jaune clair jusqu'au brun foncé. Les cavités kystiques étaient séparées les unes des autres par des cloisons d'une épaisseur variable. A la surface interne des kystes, faisait relief un liséré plus ou moins net.

Le second rein présentait les mêmes lésions ; il était un peu plus petit.

Obs. 36. — *Urémie. — Nombreux et volumineux kystes des deux reins. — Hypertrophie cardiaque.* — Brodeur. *Soc. anatomique,* 1882.

D... journalier, 73 ans, entre à l'infirmerie St-Jean-Baptiste, n° 26 (service de M. Raymond), le 1er mars 1882. Aucun antécédent héréditaire ; rhumatisme articulaire vers l'âge de 40 ans. Pas de syphilis. Marié, il eut deux enfants qui sont morts jeunes d'affections dont on ignore la nature. En 1878, pouvant difficilement travailler, à cause de la faiblesse de sa vue, il fut admis à l'hospice des Incurables d'Ivry, et placé dans une salle de valides.

Depuis cette époque, sa santé générale fut assez bonne, il mangeait et digérait bien ; sa vue seule l'inquiétait, car il s'en plaignait fréquemment à la sœur de la salle. Jamais de trouble du côté de la miction. Un peu d'essoufflement pendant la marche, surtout en montant les escaliers : léger œdème des membres inférieurs, plus considérable le soir.

Il y a quatre jours, à la suite d'un excès alcoolique, ce qui lui arrive assez souvent, le malade fut pris de dyspnée, de toux et de fièvre.

Ce matin, nous constatons chez lui l'existence d'une dyspnée poussée même jusqu'à l'orthopnée. Il existe un peu de bouffissure de la face et les membres inférieurs sont œdématiés. A l'examen du thorax, nous trouvons les poumons congestionnés, et l'auscultation permet d'entendre dans toute leur étendue des râles secs et humides. Le cœur est hypertrophié, surtout dans son diamètre vertical, et l'on sent les battements de la pointe dans le septième espace intercostal, en dehors du mamelon. Au niveau de l'orifice mitral, on perçoit un bruit de souffle systolique et intermittent ; rien aux autres orifices. L'urine est pâle et contient une certaine quantité d'albumine ; albumine contractile, 2 gr. par litre.

12 mars. La dyspnée a diminué. A l'auscultation, on n'entend plus que de petits râles humides d'œdème localisés à la base des deux poumons. Pas de bruit de souffle à l'orifice mitral. Les urines contenaient toujours de l'albumine, et l'œdème des membres inférieurs remonte jusqu'à la racine des cuisses.

Le 20. Le malade ne prend plus qu'un peu de lait le matin, la respiration est excessivement pénible ; il y a un peu de délire la nuit, et la mort arrive le 24 mars, à quatre heures du matin.

Autopsie. — Poumons congestionnés. Le cœur est hypertrophié ; poids : 716 gr., et l'hypertrophie, quoique généralisée aux ventricules et aux oreillettes, est plus considérable au ventricule gauche, dont la paroi présente une épaisseur de 2 centim. au moins. A la coupe, le myocarde est d'un rouge pâle, sans cependant offrir de dégénérescence bien manifeste. Quelques-uns des piliers de premier ordre du ventricule droit ont le volume du petit doigt. Pas d'insuffisance aortique ni pulmonaire. Valvule mitrale et tricuspide saines. En un mot, hypertrophie généralisée à tout le muscle cardiaque, avec prédominance au ventricule gauche. Sur toute l'étendue de la crosse de l'aorte et de l'aorte thoracique, on trouve de nombreuses plaques athéromateuses, spécialement localisés au niveau de l'origine des collatérales. Foie muscade.

Les *reins* sont volumineux, et parsemés sur toute leur surface de nombreux kystes de volume très variable. Les kystes du rein droit varient du volume d'une lentille à celui d'une noix, et le liquide qu'ils contiennent renferme de l'albumine. A l'extrémité inférieure du rein gauche existe un kyste ayant au moins 8 centim. dans son plus grand diamètre. Ce kyste est rempli d'une matière blanchâtre, demi-liquide, ressemblant à de la matière caséeuse ramollie. A la partie supérieure de ce même rein, on trouve encore un autre kyste du volume d'un œuf de poule, et offrant une assez grande consistance.

La matière qu'il renferme est de même nature, mais moins ramollie que dans les kystes précédemment décrits. Outre ces tumeurs kystiques volumineuses, on en rencontre un grand nombre d'autres beaucoup plus petits, et répandus dans tout le parenchyme rénal, de sorte que les pyramides de Malpighi disparaissent en partie sous l'accumulation de ces nombreuses cavités kystiques. Les bassinets et les uretères ne sont pas dilatés, et la vessie n'offre aucune lésion organique.

Obs. 37. — Merklen. *Soc anatomique*, 1882.

Présente « une néphrite interstitielle » avec kystes multiples développés non seulement dans les reins, mais même dans les deux uretères et jusque dans la vessie. M. Merklen croit à une dégénérescence colloïde des épithéliums de ces différents organes. La pièce est au musée Dupuytren sous le titre de : « Maladie kystique du rein », dont elle présente tous les caractères macroscopiques.

Obs. 38. — Chéron. *Soc. anatomique*, 1884.

1re obs. (janvier 1884). Présente deux reins kystiques très volumineux. Il n'y avait pas d'hypertrophie du cœur.

2e obs. (mars 1884). Homme de 43 ans. Pas d'examen clinique; considéré comme phthisique. Mort dans le coma, avec vomissements. Dégénérescence kystique des deux reins : le droit pèse 450 gr.; le gauche, 420. Contenu : liquide clair ou matière gélatiniforme.

Examen du liquide.— Réaction peu acide; sédiment composé de globules sanguins, des cristaux de leucine et d'oxalate de chaux, pas de cholestérine. Albumine très abondante; urée en petite quantité; faible quantité de sels minéraux. Cœur : poids 320 gr.; ventricule droit, 100 gr., ventricule gauche, 155 gr. Foie sain. Pas d'examen histologique.

Obs. 39. — Valude. *Soc, anatomique*, 1884.

Homme mort de cachexie, après avoir eu de la rétention d'urine (service de M. le professeur Verneuil).

A l'autopsie, reins, kystiques, et cancer du duodénum, avec propagation au foie.

Obs. 40. — *Dégénérescence kystique des reins chez un adulte.* — Schachmann. *Archives gén. de médecine*, 1886.

Le nommé B... Henri, âgé de 37 ans, feuillagiste, entre à l'hôpital Tenon, le 16 avril 1885, salle Axenfeld, service de M. Hanot.

Antécédents héréditaires. — Le père est mort d'une affection qui paraît avoir été un phlegmon diffus du membre inférieur ayant eu pour point de départ un durillon écorché. La mère est morte à 44 ans, d'une maladie qu'il est impossible de déterminer.

Antécédents personnels. — Le malade a eu la rougeole à l'âge de 6 ans. Jusqu'à l'âge de 18 ans, sa santé fut bonne, mais il eut à supporter beaucoup de misères. A cet âge, à la suite d'un refroidissement, il fut pris subitement d'une violente douleur dans le flanc gauche, accompagnée de fièvre, de céphalalgie et d'anorexie. Le malade resta, pour cette affection, six semaines à la Pitié, et il prétend que le médecin hésita toujours à se

prononcer sur la nature de la maladie. Deux ans après, il eut la fièvre typhoïde, qui évolua sans aucune complication en un mois. A 26 ans, il contracta la syphilis. A 34 ans, il eût des fièvres revenant par accès le soir. Depuis l'âge de dix-huit ans, il éprouvait de temps en temps, sans cause appréciable, des douleurs très intenses en des points variables : hypochondre droit ou gauche, ou dans l'un des flancs. Ces douleurs, qui duraient de 3 à 8 ou 10 jours, obligeaient le malade à cesser tout travail, et souvent même à s'aliter. Les douleurs étaient continues pendant tout le temps que durait l'accès, et s'exaspéraient fréquemment.

Il y a quelques années, ayant exercé pendant quelque temps le métier de peintre en bâtiments, il aurait été rapidement pris de coliques de plomb. Il a fait fréquemment des excès alcooliques.

La maladie, qui amène B... à l'hôpital, débuta subitement le 2 avril, après l'injection d'une grande quantité d'eau froide ; il ressentit immédiatement une douleur violente dans le flanc gauche, laquelle augmenta d'intensité jusqu'au soir; alors il eut des vomissements en même temps que la douleur s'irradia dans l'aine et le testicule gauche. Les jours suivants, ces douleurs s'améliorèrent et s'aggravèrent attentivement, et de temps à autre s'irradièrent jusque dans l'aine et le testicule du côté correspondant. Il y a trois jours, la douleur s'étant fixée en arrière. dans la région lombaire gauche, avec une intensité extrême, le malade s'appliqua un vésicatoire sur l'endroit douloureux ; la douleur diminua un peu.

Actuellement la douleur est intense au niveau de la région lombaire gauche et dans le flanc du même côté ; la palpation de ces régions l'exaspère d'une façon atroce ; elle s'irradie dans divers points de l'abdomen, particulièrement vers l'hypochondre droit. L'appétit est nul, la langue est blanche, quoique humide, l'insomnie est complète. Le pouls est très fréquent (112). La respiration est accélérée. La sonorité thoracique est normale, dans les 2/3 supérieurs à gauche, et sur toute l'étendue du côté droit. A la base du poumon gauche et en arrière, on constate de la submatité, et au même niveau on perçoit des frottements ; on perçoit aussi quelques rares frottements à la base droite. On n'entend rien d'anormal dans le reste des poumons. Le cœur paraît sain.

La région hépatique est douloureuse au palper; le foie est augmenté de volume et déborde les fausses côtes d'environ 4 cent.

La rate donne également lieu à une matité assez étendue, mais difficile à délimiter car elle se confond supérieurement avec celle de la partie inférieure de la plèvre. Le malade à rendu, depuis hier,800 gr.d'urines ; celles-ci sont

très colorées, mais sans sédiment. Il urine par petites quantités à la fois et toujours avec peine. L'examen des urines y montre des îlots d'albumine.

Hier soir, il a eu 34°,8 de température, et ce matin 38°,9.

On soumet le malade au régime lacté; on lui donne de l'eau de Vichy, et l'on calme ses douleurs avec des injections de morphine.

Le 18. 38°,2. 102 pulsat. La douleur du flanc gauche a beaucoup diminué. Le malade se sent mieux, mais il éprouve une très grande faiblesse; la langue est très humide, d'aspect normal, l'anorexie persiste; une selle par jour. 1200 gr. d'urine très albumineuse. Soir, 39°,2.

Le 20. 38,6. 110 pulsat. Les douleurs sont vives dans la région lombaire gauche et dans le flanc du même côté. A la pression du thorax, on trouve de la matité dans le 1/3 inférieur du poumon gauche, en arrière, matité qui contourne la partie latérale du même côté. Au même niveau, on entend du souffle et de l'égophonie. Deux verres d'eau de Sedlitz. Soir 35°,6.

Le 21. 38°,4. 120 pulsat. Le malade est très déprimé. Pas d'appétit. Mêmes signes stéthoscopiques. 1200 gr. d'urine très albumineuse, et de teinte rougeâtre. Soir 39°,2.

Le 23. 38°. La douleur persiste aux endroits indiqués.

Frottement à la base du poumon gauche; on n'y entend plus de souffle ni d'égophonie. Langue toujours humide. 800 gr. d'urine rougeâtre, toujours très albumineuse. Diarrhée et vomissements depuis hier. On ordonne de la glace.

Le 24. 37°,4. Abattement profond; anorexie; pas de céphalalgie, ni d'œdème, le pouls est petit, précipité; la diarrhée et les vomissements persistent. 900 gr. d'urine très albumineuse.

La douleur est plus vive dans la région lombaire gauche. Soir 38°.

Le 26. 36°,6. Adynamie profonde encore. Depuis hier, le malade urine du sang presque pur, et la quantité du liquide rendu depuis 24 heures est de 250 gr. seulement.

Pas de vomissements, mais la diarrhée persiste, et les matières rendues sont noirâtres. Douleurs dans l'abdomen, principalement à gauche; langue moins humide, blanchâtre. Le malade se plaint de mal de gorge, mais on ne voit qu'un peu de rougeur dans le pharynx. Mêmes signes stéthoscopiques. Soir 36°,5.

Le 29. 37°,6. Adynamie profonde, dyspnée intense, diarrhée continuelle, involontaire; les matières sont noires, les vomissements n'ont pas reparu. Le pouls est imperceptible, impossible à compter, tant il est précipité. Sur le dos de la langue on voit une érosion donnant lieu à un léger écoulement

sanguin. Depuis hier, le malade n'a uriné que 150 gr. de liquide constitué par du sang presque pur. Il n'y a toujours pas d'œdème; on voit au niveau des genoux et des malléoles, ainsi que sur la face dorsale des pieds, des taches bleuâtres, ayant les dimensions de la paume de la main. Les extrémités sont froides.

A 3 heures de l'après-midi, mort dans le coma.

Autopsie, le 1er mai. Le cadavre s'est rapidement putréfié.

1° A l'ouverture du thorax, on ne trouve que très peu de liquide dans les plèvres. Au sommet du poumon gauche, et dans le lobe moyen du poumon droit, se trouvent quelques tubercules fibreux. Le reste des deux poumons est légèrement congestionné.

2° On trouve dans le péricarde un peu de liquide sanguinolent. Le cœur est flasque, mou. Le myocarde a la teinte feuille morte; l'endocarde est très imbibé de matière colorante du sang; la valvule mitrale est légèrement épaissie sur ses bords; les valvules de l'aorte sont saines; mais on remarque quelques plaques d'athérome sur le vaisseau de cette artère. Rien de particulier à noter pour le cœur droit.

3° Le foie est volumineux et très gras; il pèse 1950 gr. On ne trouve pas de valvule dans la vésicule biliaire. La bile est très épaisse, et de couleur noir verdâtre.

La rate est grosse, d'aspect cireux.

4° Les deux reins sont considérablement augmentés de volume; le tissu conjonctif péri-rénal n'est pas modifié, la capsule est très adhérente.

Le *rein gauche* pèse 1150 gr.; il mesure 25 cent. de long, sur 15 de large; il est mou, sa surface est bombée, et parsemée de nombreuses saillies fluctuantes, qui laissent échapper à la piqûre un liquide brunâtre légèrement granuleux et mêlé de pus.

A l'incision, tout le rein, dont on ne distingue, plus le tissu propre, est criblé de kystes, de dimensions variables, et semés de noyaux jaunâtre, de consistance variable, en général molle.

Le *rein droit* pèse 870 gr.; sa longueur est de 21 cent.; sa largeur, de 16 c. Même aspect que l'autre, mais tissu un peu plus consistant.

A la coupe, on constate la disparition complète de tout le tissu rénal; on y trouve des kystes et des noyaux de consistance moins molle que du côté gauche.

Les uretères sont légèrement dilatés.

La vessie est un peu dilatée et chargée de sang. La muqueuse est forte-

ment imbibée et présente surtout au niveau du col un certain nombre d'ecchymoses.

La prostate est grosse, dure, son tissu crie sous le scalpel, et, au milieu du tissu glandulaire, on trouve un gros noyau jaunâtre, de consistance fibreuse.

5° Le péritoine et l'intestin ne présentent rien d'anormal.

6e L'encéphale est légèrement congestionné.

Obs. 41. — *Dégénérescence kystique des reins.* — Wagner. *Deutsche Zeitechrift für Chirurgie*, 1886.

Auguste L..., 50 ans, conducteur des ports. Admis le 10 juin 1885, mort le 15 juin. Pas de maladie antérieure, au dire du malade. A la fin de mai 1885, il eut un furoncle à la jambe gauche, suivi de plusieurs autres en des points différents du corps.

Etat actuel. — Homme de taille moyenne, assez fort, d'embonpoint ordinaire. A la jambe gauche, au dos, au périnée, au scrotum, et aux extrémités supérieures, un grand nombre d'anthrax, dont le diamètre atteint 2-10 centim. Il sont entourés la plupart du temps d'une auréole rouge, large, et se trouvent à des périodes différentes d'escharification. Temp. 38°,1. Pas d'albumine, de sucre ni de sang dans l'urine.

Le 12. Les foyers sphacéliques grossissent rapidement. Urines normales.

Le 13. Pas de fièvre, diminution lente de la connaissance. Crampes.

Le 15. Mort dans le coma.

Autopsie. — Nombreuses plaques de gangrène cutanée, grandes et petites, surtout dans le dos. Gonflement peu considérable de la rate. Dilatation des deux ventricules, pas d'hypertrophie du myocarde. Emphysème et œdème pulmonaire. Sclérose artérielle moyenne.

Très gros reins kystiques. Epaississement diffus des méninges, avec un peu d'œdème, de même que de la substance cérébrale. L'examen macroscopique des reins donne les résultats suivants :

Les deux sont énormément hypertrophiés.

Rein gauche : 25 cent. de long, 10 de large;

Rein droit : 21 cent. de long, 9,2 de large.

Le péritoine et le tissu cellulaire ambiant s'en isolent facilement. La plus grande partie de leur substance est transformée en un système de cavités

kystiques, qui varient dans leur grosseur du volume d'un pois à celui d'une petite pomme. Ils sont semés dans la substance médullaire comme dans la substance corticale, et sont distendus par un liquide, en partie blanc jaunâtre, en partie brun trouble. Il s'ensuit que la surface du rein présente un aspect tout particulier, comme lobé. Fréquemment ces poches proéminent dans les calices sous forme de cônes aplatis. En plusieurs points, on voit nettement que ce sont les pupilles qui ont subi ces altérations ; des calices partent des cavités de volume extrêmement variable, qui se prolongent entre les kystes.

Au milieu du tissu en dégénérescence kystique, on trouve encore plusieurs points, intermédiaires aux grands et aux petits kystes, de coloration rosée, d'une consistance ferme, et où l'on peut encore distinguer la substance médullaire de la substance corticale. Les calices sont élargis; les bassinets, également larges, ne présentent aucune trace de sténose; leur muqueuse est normale. Tout le reste de l'appareil urinaire est de même normal.

Obs. 42. — Hommey. Th. de doct., 1887. *Kystes multiples des reins. — Phlegmon diffus*, par Ed. Chevalier, *interne des hôpitaux.* (Observ. extraite des *Bullet. de la Soc. anatomique.*)

Le nommé F..., Edouard, 33 ans, chauffeur, entre le 25 avril 1887, à l'hôpital Laënnec, service de M. Nicaise, suppléé par M. Kirmisson. Une pneumonie en 1883, une seconde en 1885. Le malade nie tout antécédent blennorrhagique ou syphilitique, mais avoue avoir fait quelques excès alcooliques.

Le 23. Il avait une écorchure à l'annulaire droit; il continue pourtant à tremper sa main dans l'eau de Javel : le soir, tuméfaction du dos de la main et de l'avant-bras, frisson violent et prolongé. A son entrée, on constate un phlegmon diffus de la main et de l'avant-bras. Longues incisions.

Le 29. Délire, qui continue les jours suivants.

4 mai. Dans la nuit, il est pris de convulsions violentes, et meurt avec une température de 43°. Les urines, qui ne contenaient ni sucre ni albumine au début, commencent à être albumineuses le 27, et continuent à l'être jusqu'à la mort.

Autopsie. — Cœur de volume normal. Du côté de l'appareil urinaire se voient des lésions intéressantes. La vessie et les uretères sont sains ; mais les reins sont altérés; le *rein droit* de volume assez fort, présente sur sa

face antérieure dans sa moitié inférieure, des kystes assez nombreux, du volume d'une lentille et de teinte foncée, avec liquide transparent pourtant, les uns simples, les autres agglomérés et peu saillants. Au niveau du bord inférieur du rein, on trouve une tumeur plus volumineuse, saillante, du volume d'une noix, à paroi mince et transparente avec du liquide clair, la coupe longitudinale du rein montre un peu de congestion, mais pas trace de néphrite, les calices et les bassinets sont normaux.

Le *rein gauche* présente peu de lésion, pourtant on découvre un petit kyste périphérique, du volume d'un grain de mil et de même aspect que les kystes simples du rein droit. De plus, en faisant une coupe pour enlever un tube de parenchyme rénal, on découvre un kyste profond à l'union des substances médullaire et corticale, et du volume d'un noyau de cerise. La coupe du rein ne présente rien de particulier à part un peu de congestion, le rein ne semble pas altéré ; rien au calice ni au bassinet.

Obs. 43.— Hommey. Th. de doct., 1887.

La nommée D..., âgée de 88 ans, est entrée le 1er janvier 1887, dans le service de M. A. Robin, à l'hospice des Ménages.

Le 2. Elle se présente dans l'état suivant : Connaissance à peu près conservée. Vomissements. Langue sèche, myosis. Pouls, 120, petit, un peu irrégulier. Peu de dyspnée. Quelques râles crépitants fins à la base du poumon gauche ; léger souffle avec un peu de bronchophonie à droite.

Cœur normal.

Le 3. Coma. Mort le matin.

Autopsie : Poumons : congestion et œdème ; quelques noyaux de broncho-pneumonie. Foie muscade, volume un peu diminué.

Cœur : Poids 110 gr. ; volume un peu augmenté, aspect comme contracté vraie rigidité cadavérique. Pas de lésions valvulaires.

Rein droit. — Longueur · 13 cent. Capsule se détachant très difficilement. Surface irrégulière, granulations de volume différent, kystes très nombreux à la surface (quelques-uns du volume d'une noisette) contenant tous un liquide clair, citrin. Un des kystes a sa paroi en partie calcifiée.

A la coupe, cortex très atrophié. Calices dilatés. Tissu rénal pâle. Induration très marquée, kystes minuscules miliaires très abondants sur la paroi interne des calices. On trouve de plus un calcul du volume d'un gros pois dans un des calices, ce calcul est noirâtre et uniforme.

Adiposite très marquée autour du bassinet et des calices qui ne présentent aucune injection.

Rein gauche. — 10 cent. de long. Capsule plus facile à détacher. Kystes superficiels beaucoup plus petits et moins nombreux. A la coupe, mêmes caractères généraux ; kystes interstitiels assez nombreux. Rien à la surface des calices. Pas de calculs.

Utérus et vessie. Sains.

Examen des urines (par M. Robin). — Couleur jaune foncé, réaction neutre ; densité 1016 ; urée diminuée ; quantité très notable d'albumine.

Obs. 44. — Hommey. Th. de doct., 1887.

Jean Cob.., âgé de 46 ans, garçon boucher, entré le 16 janvier 1886, dans le service de M. Gombault, à l'hôpital Cochin.

Dans sa jeunesse, le malade a eu souvent des maux de tête, des vomissements, des épistaxis.

Vers le 25 décembre 1885, il se sent fatigué le soir, perd l'appétit, tousse et transpire un peu; diarrhée.

Après quinze jours de traitement à l'hôpital, la diarrhée cesse ; le ventre est redevenu normal, sauf une circulation cutanée supplémentaire. Cependant il reste à l'hôpital. Il maigrit, il est dans un état de consomption qui ne rappelle en rien la consomption tuberculeuse, on entend cependant, à droite, des râles secs, inégaux.

Sa peau est très brune avec quelques taches pigmentaires qui font supposer au premier abord une affection des capsules séminales. Il a de légères hématuries. Les taches pigmentaires n'augmentent pas, mais les lésions pulmonaires s'aggravent rapidement. La phthisie devient manifeste, et le malade meurt dans le courant de juin.

Autopsie. — Tuberculose pulmonaire, entérite tuberculeuse. Les reins étaient de volume normal, rouges, criblés de kystes, bien que leur confluence ne fût pas comparable à celle qu'on trouve dans la véritable maladie kystique du rein.

Il existait des kystes en nombre considérable sur la muqueuse du calice et du bassinet. Ces kystes étaient en saillies multiples, groupés comme des pustules de variole.

Les pièces ont été perdues ; mais un examen histologique sommaire fait par M. Gombault, a montré de la sclérose du rein et des kystes intra-rénaux

et muqueux tout à fait comparables au point de vue de la structure à ceux de l'observation.

Obs. 45. — Hommey. Th. de doct., 1887. Due à M. Delorme, professeur au Val-de-Grâce.

C..., jeune soldat, entre à l'hôpital St-Martin en janvier 1885, pour une vaste tumeur de la paroi thoracique. Cette tumeur sous-pectorale présente le volume des deux poings, en ayant en tous points l'aspect d'un abcès froid.

Ablation de la tumeur dont l'examen histologique démontra qu'il s'agissait d'un sarcome. Le malade meurt au bout d'un mois d'une pleurésie putride.

A l'autopsie, on trouve une dégénérescence kystique des deux reins.

III

Reins et foie kystiques.

Obs. 46. — Tavignot. *Soc. anatomique*, 1840.

Reins kystiques, très volumineux, contenant un liquide jaunâtre ou brunâtre, chez une femme morte dans le coma, après convulsions. Le foie était aussi en dégénérescence kystique.

Obs. 47. — *Maladie kystique du foie et du rein.* — Bristow. *Transactions de la Société pathologique de Londres*, 1856.

L'histoire clinique est incomplète. Cordonnier de 53 ans, qui déclarait avoir toujours joui d'une bonne santé, jusqu'à environ dix semaines avant son entrée à l'hôpital. Il fut pris alors d'une douleur vive à l'épigastre et dans le côté droit, douleur que l'on attribua à une pleurésie. Il s'alita il y a cinq semaines seulement. Les symptômes graves persistèrent et il nota alors pour la première fois que son urine était sanglante.

L'urine continua à présenter ce caractère, et à donner un abondant dépôt

jaune jusqu'à la mort. Très affaissé et très faible le jour de l'admission, il mourut deux jours après.

Obs. 48. — *Dégénérescence kystique des deux reins et du foie. Lésions urémiques de l'estomac et des instestins. — Albuminurie légère.* — Lancereaux. *Soc. anatomique.*

Homme de 43 ans, entré à trois reprises à l'Hôtel-Dieu. Somnolence, vomissements, dyspnée, mort dans le coma.

Parenchyme hépatique parsemé de cavités kystiques.

Les reins, volumineux, mesurent, le gauche 24 cent., le droit 23 cent. Aspect des grappes de raisin. Contenu des kystes : cellules granuleuses, hématoïne, cholestérine. Séparés les uns des autres par une trame fibreuse, dans laquelle il est difficile de retrouver des canalicules urinifères. Uretères diminués de volume. Vessie large dilatée, épaississement de la tunique musculaire, au moins sur sa base.

Obs. 49. — *Dégénérescence kystique des reins, du foie et de l'utérus, chez une femme morte de phthisie.* — Caresme. *Soc. anatomique,* 1885.

M. J. Thieny, 63 ans, concierge, entrée le 23 décembre 1864 à la Charité, pour une hémoptysie durant depuis unmois. Tous se depuis plusieurs années, tous les signes d'une phthisie au 3e degré, diarrhée, fièvre, etc.

A la palpation de l'abdomen, on trouve, dans le flanc droit, une tuméfaction profonde mal circonscrite. Cette tuméfaction s'étend depuis le rebord des fausses côtes jusque vers les limites supérieures de la fosse iliaque où on la perd. En haut, elle semble se continuer avec le foie ; en dedans, on peut la suivre jusqu'à une petite distance de la ligne médiane. Elle paraît profondément située ; et si l'on déprime fortement les parois de l'abdomen, elle offre la sensation d'une masse plane ou un peu arrondie à la surface, mais régulière et sans bosselure. La pression des doigts ne peut pas en déterminer les bruits. La sonorité est normale à son niveau, en sorte que la percussion ne peut pas plus que le palper, servir à la circonscrire nettement.

La malade dit porter cette tumeur abdominale depuis 8 10 ans environ. Pendant longtemps, elle n'en a pas souffert, et sa santé générale s'est maintenue bonne jusqu'à l'apparition des premiers signes de la phthisie. Depuis quelque

temps, elle éprouve des douleurs dans le flanc droit. Ces douleurs, du reste se confondent avec celles qui sont ressenties dans le côté droit du thorax, et, comme elles, s'exacerbent par la pression, et les efforts de toux et la respiration. On ne constate aucune tuméfaction dans le flanc gauche ni dans les autres points de l'abdomen. La miction est normale, et la malade n'accuse aucun symptôme particulier du côté des fonctions urinaires.

Les jours suivants, la phthisie progresse. Pas de changement dans l'état de l'abdomen, la tumeur du flanc droit offre toujours la même sensation. Dans les derniers jours, incontinence des matières fécales et des urines, mais pas de douleurs dans la région rénale, ni à l'hypogastre, aucune gêne de la miction. Mort le 3 février 1865.

Autopsie. — *Poumons :* Cavernes. — *Abdomen* : Pas de liquide dans le péritoine, pas d'adhérences. Le *foie* déborde les fausses côtes droites de 2-3 travers de doigt. Les flancs et une partie des fosses iliaques sont remplies par deux grosses tumeurs placées sur les côtés de la colonne vertébrale, le long de laquelle elles descendent en arrière de l'intestin, qui les recouvre complètement. Ces tumeurs ne sont autre que les reins.

Reins : Leur volume est considérablement augmenté ; le rein droit un peu plus volumineux que le gauche. Tous deux complètement transformés en une agglomération de kystes juxtaposés sans communication les uns avec les autres. Ces kystes, extrêmement nombreux, offrent les dimensions les plus variables depuis le volume d'un grain de chènevis jusqu'à celui d'un marron ; le plus grand nombre pourrait contenir un gros pois ou une noisette. Ils ont une forme irrégulièrement arrondie à la surface de l'organe ; et dans sa profondeur, sont taillés à facette suivant leurs plans de contact ; au niveau de leurs lignes d'intersection, on voit çà et là des pelotons adipeux. La paroi de ces kystes est dans la plus grande partie de leur étendue formée par une membrane translucide, mince, facile à rompre, doublée par places de débris de parenchyme glandulaire désorganisé. Ils contiennent un liquide limpide, séreux ou bien un peu filant, d'une couleur jaune verdâtre foncée, tirant parfois sur le noir ; dans ce liquide nagent des cristaux de cholestérine, reconnaissables à leur aspect brillant. Tous ces kystes sont assez faciles à isoler les uns des autres ; on ne peut cependant les séparer du tissu rénal là où il existe encore, sans emporter une partie de ce tissu. Une coupe permet de constater que l'altération porte sur toute l'épaisseur de l'organe, depuis sa surface jusqu'aux calices et aux bassinets.

Les calices sont dilatés, et des kystes remplaçant le sommet des pyramides de Malpighi viennent faire saillie dans leur cavité. Les bassinets sont

également dilatés. Etat normal des uretères qui sont libres dans tout leur trajet. Les capsules surrénales sont normales.

Au microscope, les débris du parenchyme rénal interposés entre les kystes montrent : 1° une augmentation de volume des tubuli, déformés, présentant des renflements superposés comme les grains d'un chapelet, et remplis de granulations graisseuses et de cellules épithéliales ; 2° une dégénérescence kystique des corpuscules de Malpighi avec de nombreuses cellules graisseuses ; 3° une atrophie des vaisseaux ; 4° une multiplication des éléments du tissu conjonctif ; 5° et au milieu d'eux, des cavités d'un plus gros diamètre que les tubuli, et qui paraissent être des kystes en voie de formation. Le liquide des kystes ne présente nulle trace d'acéphalocyste.

Le *foie* qui, ainsi que nous l'avons dit, déborde les fausses côtes, a pourtant son volume normal. On trouve, à la face convexe, sur les côtes du ligament suspenseur, huit à dix kystes, analogues à ceux des reins, mais d'un assez petit volume : leur cavité pourrait contenir un pois. Ces kystes, comme ceux des reins, sont développés dans le parenchyme glandulaire, au-dessous de la capsule propre de la glande. Leur paroi est formée en partie par le tissu hépatique, en partie par une membrane translucide, qui adhère à ce tissu sans que l'on puisse l'en séparer.

Ils contiennent un liquide limpide, filant et jaunâtre, ou complètement clair comme de l'eau. A la face inférieure du foie, on rencontre dans le sillon transverse des kystes semblables, mais plus gros. A la coupe, au voisinage du sillon transverse, surtout vers le lobe gauche, on trouve dans l'épaisseur de la glande une vingtaine de kystes, dont quelques-uns ne sont autres que ceux que nous avons signalés à la face inférieure, faisant saillie dans le sillon transverse. Ces kystes, gros comme une aveline, sont juxtaposés transversalement ; leur enveloppe est constituée par une membrane lisse, transparente, complètement libre dans les points où elle confine à la surface du foie, et dans le reste de son étendue, intimement adhérente au tissu hépatique dont on ne peut la détacher par la dissection, sans emporter des débris du tissu. Le parenchyme paraît, du reste, entièrement sain au voisinage de ces kystes. Dix ou douze kystes semblables sont disséminés dans le reste de l'organe. En tout, le foie peut en contenir de 40 à 50. Rien à noter dans les autres organes.

L'utérus porte, au côté gauche de son col, trois tumeurs : la plus volumineuse, grosse comme une petite noisette, appendue à la face postérieure et interne du col par un pédicule très grêle, est formée par quatre kystes juxtaposés, à parois translucides, et contenant un liquide tout à fait analo-

gue à une gelée transparente. Les deux autres, grosses, l'une comme un pois, l'autre comme un grain de chènevis, à base large, sont également constituées par de petits kystes gélatineux. Ces trois tumeurs, implantées à la face interne du col, pendent dans la cavité cervicale.

Obs. 50. — *Dégénérescence kystique du foie et des reins.* — Chantreuil. *Soc. anatomique,* 1867.

Femme de 39 ans, morte à Lariboisière, avec tous les signes d'une phthisie tuberculeuse.

Lésions tuberculeuses. Dans le foie, kystes extrêmement nombreux, la plupart miliaires, renfermant un liquide séreux, tapissés par des cellules aplaties.

Dans les deux reins, dégénérescence kystique générale, avec développement apparent du tissu propre du rein, contrairement à ce qui existe ordinairement.

Obs. 51. — *Dégénérescence kystique des reins et du foie.* — Joffroy. *Soc. anatomique,* 1868.

Femme de 46 ans, morte à la Salpêtrière de pneumonie, sans avoir présenté aucun trouble urinaire. (Seulement teinte cachectique, maigreur, présomption de cancer.)

Dans le foie, nombreuses cavités kystiques, du volume d'un pois à celui d'une noix. Le liquide est transparent, et sans éléments histologiques. Reins doublés de volume, de couleur brune ou chocolat. Surface mamelonnée, coupe aréolaire, liquide limpide ou brun pâle; dans ce liquide, des globules sanguins, des amas pigmentaires et granuleux, des masses globuleuses de substance albuminoïde, avec noyau central.

Obs. 52. — *Kystes nombreux du foie et des reins. Tumeur de la selle turcique dépendant de la dure-mère.* — Leboucher. *Soc. anatomique,* 1869.

Femme de 74 ans. Tuméfaction avec rénitence dans la région épigastrique, et œdème des deux membres inférieurs.

Dans le foie, kystes nombreux, depuis un grain de millet jusqu'à une

orange. Un gros, près du bord antérieur, à droite de la vésicule biliaire. L'un d'eux renfermant des membranes stratifiées d'hydatides.

Dans les deux reins, multitude de kystes séreux ou séro-sanguins, de volume inégal.

Obs. 53. — *Dégénérescence kystique du foie et des reins.* — Michalowicz. Th. de doct., 1876.

Adélaïde X.., entre dans le service de M. Ed. Labbé, à la Maison de santé, à la fin de 1874, pour se faire soigner d'une tumeur abdominale.

45 ans. Pas de rhumatisme, pas de goutte, pas de coliques néphrétiques, ni de graviers dans les urines.

A 13 ans, à Milan, fièvres intermittentes, type tierce, très rebelles, et qui durèrent plusieurs mois.

A 25 ans, nouvelle attaque de fièvres palustres, cette fois à type quotidien, et qui dure 2-3 mois. Autre attaque à 31 ans, type tierce, de même durée.

A 42 ans, chute dans un escalier, et, à la suite, vives douleurs dans la région lombaire; un mois après, hématuries qui durent un mois environ. Après une certaine période de calme, les souffrances le reprennent de nouveau pendant une huitaine de jours, et avec elles de nouvelles hématuries.

A 43 ans, très irrégulièrement réglée, elle dut s'aliter pendant un mois, après avoir eu des hématuries pendant quinze jours. Les douleurs sourdes semblèrent se localiser dans l'hypochondre droit.

A 44 ans, une pneumonie qui débuta et se termina par des hématuries dont la durée fut de 2 à 3 jours. Depuis ce jour, l'hématurie ne s'est pas renouvelée, mais les douleurs ont persisté.

Examen local. — En inspectant le ventre, on ne trouve pas ou peu de tuméfaction à droite. Si la main appuyait sur la région abdominale droite, on provoquait une douleur assez intense. De plus, on percevait comme un corps globuleux à formes arrondies, pouvant assez nettement se délimiter, et donnant la sensation d'un empâtement profond. On avait affaire à une tumeur, dont la partie inférieure descendait jusqu'a deux centim, au-dessus de l'épine iliaque antérieure et supérieure, et qui remontait presque dans la région du foie.

La percussion donnait de la matité se confondant nettement avec celle du foie. Il était difficile de limiter cette matité. Le malade avait eu quelques

accès fébriles, qui, joints à l'empâtement de la région lombaire également douloureuse, avaient fait penser un instant à un abcès péri-néphrétique.

Dans le mois de mai, un peu de fièvre revenant le soir, que l'on arrête par le sulfate de quinine. Peu à peu l'appétit se perdit, l'amaigrissement augmenta.

Urines rouges, chargées, mais pas d'albumine ni de graviers. Les douleurs de l'hypochondre droit étaient devenues un instant plus vives, on résolut alors d'élucider le diagnostic. On appliqua donc un cautère, et l'on devait bientôt pratiquer une ponction avec un fin trocart. Ajoutons que cette ponction fut toujours remise et l'autopsie démontra qu'elle avait été différée avec raison.

En août, M. Féréol la soigna pendant les vacances; le diagnostic n'avait pas été non plus définitivement fixé. On faisait jouer un certain rôle à la chute de la malade, car peut être s'était-il fait quelque épanchement sanguin sous-hépatique, On avait également pensé à quelque production carcinomateuse du rein. Bientôt la malade fut prise de vomissements; elle eut des selles liquides, et l'on remarqua même qu'elles contenaient une couche assez épaisse d'une matière crémeuse qui était du muco-pus. A la suite de ces selles, la malade avait ressenti un soulagement assez sensible. Cependant les digestions se faisaient mal, et les vomissements revenaient de temps à autre.

Au commencement de septembre, le malaise devint plus général, un peu de fièvre indiquait un léger travail de suppuration. La tuméfaction présentait toujours les mêmes caractères, sans avoir sensiblement augmenté.

En novembre, les vomissements devinrent plus fréquents. Un phénomène nouveau attira l'attention : c'était une céphalalgie assez intense pour empêcher tout sommeil. Cet état empira jusqu'au milieu de décembre.

Enfin, le 16 de ce mois, après des émotions assez vives, elle tomba paralysée tout à coup. Le soir, nous constations une perte complète de toute connaissance, ainsi qu'une hémiplégie gauche accompagnée d'hémianesthésie. Le lendemain, la connaissance revint un peu; puis elle se mit à parler et à raconter avec netteté ce qui lui était arrivé. Elle parlait avec beaucoup de loquacité. Les phénomènes de paralysie diminuèrent la fièvre s'accentua et la malade mourait six jours après.

Autopsie. — Rien dans les méninges. Foyer sanguin de la grosseur d'un œuf de poule siégeant dans le lobe moyen de l'hémisphère droit, et empiétant un peu sur la corne sphénoïdale du corps calleux; pas de sang dans le ventricule latéral.

Poumon gauche. — hépatisation rouge. A l'ouverture de l'abdomen, en écartant les anses intestinales, on découvre une tumeur bosselée, irrégulière, inégalement colorée, avec quelques adhérences au duodénum et à la face inférieure du foie. En saisissant la tumeur, on s'aperçoit qu'elle fait corps avec le rein. Pas de pus ni d'empâtement dans le tissu cellulaire ambiant.

Le *rein gauche*, qui n'avait été le siège d'aucune douleur, était aussi complètement dégénéré.

Kystes. — Contenu : dans le plus gros, une espèce de bouillie jaune sale, purulente; dans les autres, du sang plus ou moins altéré; dans quelques-uns encore, une substance blanchâtre, gélatineuse, et, dans beaucoup d'autres, une sérosité citrine et assez limpide. Forte quantité d'albumine, urée : 2,37 0/00. Les kystes du rein gauche contenaient surtout du pus sanieux et grisâtre. La muqueuse de son bassinet et de l'uretère était rouge, et assez fortement altérée.

Le foie présente sur sa face antérieure une légère traînée irrégulière, une série de petits kystes superficiels semblant ne pénétrer qu'à quelques millimètres dans la substance hépatique. Ces kystes, qui paraissent ainsi agglomérés sur une surface de plusieurs centimètres carrés, ressemblent à des petites lentilles. On ne trouve pas d'autres petits kystes dans l'épaisseur même du foie, après des coupes répétées.

Cœur gauche légèrement hypertrophié.

Obs. 54. — *Foie et reins kystiques.* — Courbis. Th. de doct., 1887.

Jean V..., cultivateur, âgé de 62 ans, né à St-Denis, entré à l'hôpital le 12 septembre 1876.

Comme antécédents pathologiques, le malade se souvenait avoir eu, il y a vingt ans, une certaine quantité de liquide dans l'abdomen. Les applications vésicantes en auraient eu raison. Il y a quatre ans, il remarqua une tumeur, occupant la région égigastrique et descendant dans l'hypochondre droit. Cette tumeur a pris de grandes proportions, surtout depuis un an, et s'est compliquée d'un épanchement ascitique assez abondant.

Quelques troubles digestifs viennent encore aggraver l'état dans lequel il se trouve. Vu l'abondance de l'épanchement intra-abdominal, on pratiqua une ponction, et l'on retire quinze litres de sérosité claire et citrine.

L'exploration de la tumeur devient alors plus facile. Elle est volumineuse, envahissant la presque totalité de l'abdomen, sauf à gauche, les bords sont

résistants, mousses, la surface en est inégale, bosselée, et présente des nodosités fluctuantes, ne semblant pas communiquer entre elles.

Il est à noter que notre malade n'a jamais présenté de phénomènes d'ictère, les selles et les urines sont normales. De plus, l'aspect général de cet homme, de même que la durée de l'évolution du néoplasme permettent d'éliminer l'idée d'une tumeur cancéreuse.

Une ponction au niveau du foie à titre d'exploration donne issue à un liquide citrin, ne contenant pas d'hydatides, ni aucune espèce de parasites.

Le 2 novembre, le malade succomba.

L'AUTOPSIE est pratiquée le 4 novembre par M. Odin, chef de clinique, et par nous. L'ouverture de la portion permet d'enlever les organes cardio-pulmonaires; le cœur est volumineux, à parois flasques et graisseuses, sans lésions d'orifices. Les poumons présentent un emphysème sous-pleural et interlobulaire des plus marqués. On trouve sous la plèvre viscérale des tumeurs gazeuses de la grosseur d'une amande.

L'ouverture de la cavité abdominale donne issue à 5-6 litres de sérosité claire. Le foie est très volumineux, et, ce qui nous étonne, c'est de trouver cet organe complètement recouvert d'une multitude de kystes à parois blanchâtres, laissant apercevoir par transparence du liquide citrin. L'extraction de l'organe est entravée par une foule d'adhérences péritonéales assez solides et assez épaisses, sauf à la face inférieure, où les tractus sont assez lâches. Le poids est de 8 kil.

Diamètre	transversal.....	36	centimètres
—	antéro-postérieur.....	29	—
—	vertical.....	11	—

La face convexe, ainsi que je l'ai dit, est hérissée de petits kystes variant de la grosseur d'un œuf à la tête d'une épingle, disséminés sans ordre, et ayant envahi à peu près complètement le tissu normal. Entre les tumeurs, on voit des traînées de tissu sain qui a été refoulé par l'extension des kystes. En d'autres points, le tissu hépatique, qui a conservé son aspect ordinaire présente des tumeurs plus petites en voie d'évolution. Il est facile de constater que, à part la dégénérescence graisseuse, le tissu est celui du foie à l'état normal.

Le bord antérieur est parsemé de kystes plus volumineux, et qui se percevaient facilement pendant la vie. A la face inférieure, nous trouvons les vésicules remplies de liquide biliaire normal sans calculs. Le hile du foie est complètement libre, et les vaisseaux ne sont comprimés par aucune tumeur.

Le lobe droit et le lobe gauche sont envahis par des poches plus volumi-

neuses encore que celle de la face supérieure. Quelque unes atteignent le volume d'une grosse orange. Leur paroi conserve l'apparence nacrée transparente ; d'autres plus épaisses sont d'un noir bleuâtre ; quelques kystes enfin ont une paroi tantôt membraneuse, tantôt formée de parenchyme hépatique aminci par refoulement et présentent de petites vésicules transparentes de la grosseur d'un grain de millet.

La capsule de Glisson est à peu près intacte, sauf en quelques points, où il y a un peu d'épaississement et des adhérences péritonéales. On la voit, en l'enlevant, passer du tissu sain du foie sur les kystes de petit volume, sans y adhérer ; ce n'est que sur de plus grosses poches qu'elle s'est épaissie, et a contracté des connexions assez intimes avec la membrane kystique.

La coupe du foie nous permet de constater que l'intérieur de l'organe offre un aspect identique à celui de sa surface. On trouve de vastes poches à parois blanches, lisse, nacrées, et indépendantes les unes des autres.

Tantôt, l'isolement à lieu seulement par une membrane épaisse, semblable à la membrane enveloppante. Ce sont deux poches adossées, dont le tissu sain a été refoulé et atrophié. Tantôt, au contraire, on retrouve une mince couche de parenchyme hépatique, qui offre à la coupe la teinte jaunâtre et grasse de foie graisseux.

En résumé, nous trouvons ; une capsule de Glisson légèrement épaissie, surtout au niveau des points à frottements. Le tissu hépatique, la dégénérescence graisseuse simple, sans induration ni nodosités ; et, serrées au milieu de ce tissu qui a été refoulé, une innombrable quantité de poches kystiques sans rapports entre elles, non plus qu'avec les vaisseaux biliaires.

Les *reins* présentent la même dégénérescence ; ils sont considérablemenl hypertrophiés, La capsule fibreuse est complètement intacte et indépendante des kystes ; ici, les tumeurs, du volume d'une noisette, ont une teinte d'un noir bleuâtre, analogue aux parois veineuses vus à travers la peau. La coupe permet de constater qu'elles sont identiques aux tumeurs trouvées dans le foie. La partie corticale et la partie médullaire des reins sont également envahies. Le parenchyme rénal est légèrement hypertrophié, surtout au niveau des pyramides.

L'estomac, la rate, les poumons, les muscles ne présentent aucune espèce d'altération. L'absence de phénomènes nerveux pendant la vie nous a fait négliger l'examen des organes encéphalo-médullaires.

Examen du liquide. — Dans le foie, certains kystes de la surface, les plus petits, contiennent un liquide séreux, ne se coagulant pas spontanément, renfermant une certaine quantité d'albumine, et quelques chlorures. Dans les

kystes plus volumineux le liquide est légèrement sirupeux, il contient de l'albumine, de la mucine et des chlorures, en d'autres, il est plus épais, puriforme, ou plus ou moins teinté par de l'hématine dissoute. Ni bile, ni éléments biliaires.

L'analyse donne donc les résultats suivants, pour le foie et les reins :

Foie. — Forte proportion de mucine. Précipité assez abondant d'albumine. Quelques traces de chlorures. Pas de pigment biliaire. Pas de chlolestérine. Pas de sucre. Pas d'urée.

Reins. — Liquide coloré par les éléments du sang : pas de fibrine. Très peu de mucus. Léger trouble albumineux par la chaleur. Urée, 2 gr. par litre.

Examen histologique (dû à M. Charpy). — Les globules hépatiques sont infiltrés de graisse surtout à leur périphérie ; ils sont séparés les unes des autres en un groupe de trois ou quatre par des travées fibreuses. Cette sclérose est diffuse, généralisée à tout le foie, n'atteignant nulle part un grand développement ; elle est extra-lobulaire, ne pénétrant entre les cellules hépatiques que secondairement et dans les points limités. Elle est constituée par un tissu conjonctif à fibres minces et très pauvre en cellules. Dans les espaces intra-lobulaires agrandis, circulent de nombreux capillaires remplis de globules rouges.

A côté d'eux se montrent un grand nombre de canalicules biliaires de nouvelle formation. Ils apparaissent sous forme de boyaux épithéliaux, formés de deux rangées de cellules sphériques, petites, à gros noyau, devenant par pression polyédriques ou allongées. Ces canalicules sans lumière décrivent des courbes sur la périphérie des lobules et pénètrent entre les cellules, où ils forment des réseaux à maillles losangiques ou rectangulaires.

Près de ces canalicules à deux rangées de cellules, on en voit d'autres qui sont plus larges et remplis de cellules épithéliales comme de gros bourgeons cylindriques. D'autres enfin renferment à leur centre des noyaux épithéliaux et une masse cellulaire, finement granulée, qui paraît être du mucus coagulé. Ce sont ces canalicules à sécrétion muqueuse qui sont le point de départ des kystes. Ceux-ci apparaissent dans les espaces sclérosés sous forme de cavités elliptiques au début, et souvent au nombre de deux par espace. Les moins grands sont composés d'une rangée de cellules épithéliales pavimenteuses, quelques-uns allongés et les faisceaux, la plupart polyédriques et reposant à plat sur le tissu fibreux périphérique. Elles entourent de toute part une masse finement granuleuse, qui remplit la cavité. Au milieu du mucus coagulé se trouvent emprisonnées des cellules épithéliales,

des globules rouges, des globules blancs avec granulations d'hématoïdine. Dans quelques-uns de ces kystes, la paroi est formée, non par une seule rangée, mais par deux rangées de cellules agglomérées.

Dans aucun de ces kystes et à aucune période de leur développement, on ne trouve de granulations biliaires ni de crochets d'hydatides. Les plus grands sont liquides, ce qui tient vraisemblablement à ce que la sécrétion muqueuse y a été remplacée par un exsudat séreux.

Il s'agirait donc d'une sclérose interlobulaire avec formation des canalicules biliaires nouveaux, et ces nouveaux canalicules ont subi la dégénérescence kystique, et cela à un degré tel que cette lésion secondaire et accessoire primitivement a fini par devenir prédominant.

Ces kystes purement muqueux au début sont devenus séreux par la suite, avec hémorrhagie et liquide purulent en quelques points. L'absence chimique et histologique de tout élément certain, même dans les plus petits kystes, l'absence de tout canal biliaire ancien dans les espaces interlobulaires, la multiplicité des kystes vraiment innombrables, sont autant de caractères qui ne permettent pas de songer à une simple rétention biliaire dans les canaux préexistants.

Quant aux reins, ils présentent les lésions d'un mal de Bright avancé. Glomérules en masses fibroïdes, tubes remplis d'une substance vitreuse, jaunâtre, qui semble formée par des cellules épithéliales soudées, déformées et infiltrées de sels calcaires. Les kystes siègent presque tous dans la substance médullaire. On suit tous les degrés de leur formation : ce sont des tubes à masses coloïdes qui, à l'état de simple dilatation arrivent à former de véritables kystes, à contenu très variable, séreuse, boue caséeuse, et autour des tubes et des glomérules, on trouve une sclérose conjonctive, qui cependant ne paraît pas assez intense ponr avoir eu la lésion initiale. La lésion parenchymateuse est entièrement primitive et certainement prédominante.

Obs. 55. — *Dégénérescence kystique des reins et du foie.* — Lataste. *Société anatomique,* 1877. L'observation complète est dans le rapport de Chambard sur la candidature de Lataste.

L... Marie, 45 ans, entre le 2 novembre 1877, à l'hôpital Saint-Antoine, salle Ste-Thérèse, n° 8, service de M. Gouguenheim.

Elle avait toujours joui d'une bonne santé ; mais depuis quelque temps, des revers de fortune l'avaient réduite à la dernière misère, et elle avait dû

supporter de nombreuses privations qui, disait-elle, avaient épuisé ses forces.

Le 3 novembre, on examina la malade. La percussion et l'auscultation de la poitrine ne dénotent aucune lésion ; les bruits du cœur ne présentent aucune altération. L'abdomen est souple, pas météorisé, pas douloureux à la pression ; le foie ne déborde pas les fausses côtes. La langue a un aspect normal; l'appétit est bon, les fonctions digestives s'accomplissent bien. L'amaigrissement est très prononcé, la faiblesse extrême, mais il n'existe ni bouffissure de la face ni œdème des membres inférieurs. Cet état se prolonge sans modification jusqu'au 12 novembre.

Le 13. La malade se plaint de douleurs à l'épigastre, en même temps qu'apparaissent des vomissements.

Le 14. Les vomissements persistent, et l'examen de l'urine fait constater un léger nuage d'albumine. Des purgatifs répétés et le régime lacté sont prescrits à la malade.

Le 15. Les vomissements continuent ; la quantité d'urine recueillie dans les 24 heures ne dépasse pas 400 gr.

Le 16. La malade présente de plus que les jours précédents des troubles cérébraux caractérisés par du délire, de l'agitation, en même temps que des troubles de la vue.

Le 17. Les mêmes phénomènes persistent accompagnés d'une dyspnée intense. La malade n'a uriné que 200 gr. d'un liquide constitué par du sang presque pur. Ce jour-là on observe pour la première fois un très faible degré d'œdème au niveau des malléoles. Un purgatif et 8 ventouses scarifiées appliquées sur la région rénale constituèrent le traitement.

Le 18. La malade est plongée dans un coma profond ; on ne peut plus recueillir ses urines. Elle succombe dans cet état le 19 novembre dans la matinée.

Autopsie. — Cerveau légèrement œdématié, mais sans aucune autre altération. Les plèvres sont accolées par des adhérences anciennes, mais ne renferment pas de liquide. Les poumons sont le siège d'une congestion intense, surtout aux deux bases, le tissu pulmonaire est en quelque sorte dans un état de splénisation.

Le cœur présente une hypertrophie notable du ventricule gauche et il existe en même temps un rétrécissement de l'orifice auriculo-ventriculaire gauche, dû à des végétations fibrineuses, siégeant sur la face auriculaire de la valvule. Aucun bruit anormal n'avait révélé cette lésion pendant la vie. La rate est petite, non diffluente.

Le foie a son volume normal ; mais il est parsemé de petites taches noi-

râtres qui apparaissent nettement à travers sa capsule fibreuse. Elles sont au nombre d'une vingtaine au moins, d'étendue variable. A la coupe, on constate que ces taches répondent à de petits kystes sous-jacents à la capsule, et d'où s'écoule un liquide incolore. se coagulant par la chaleur et l'acide nitrique.

Les plus petits de ces kystes ont à peine le volume d'une lentille, et présentent des traces d'un cloisonnement incomplet. Dans l'intérieur du foie, on ne trouve pas de kystes, et le tissu hépatique paraît normal. Le volume des reins est doublé ; ils ont un aspect bosselé rappelant assez bien la forme extérieure d'une grappe de raisin. Cet état est dû à une série de kystes de volume variable, renfermant un liquide incolore et albumineux. Dans quelques kystes, la coloration du liquide est noirâtre, ce qui est dû à un épanchement sanguin dans leur cavité.

A la coupe, le rein présente un aspect aréolaire; il est transformé en une série de cavités kystiques de volume variable, isolées les unes des autres par de minces lamelles de tissu rénal. L'altération atteint au même degré les deux reins. Dans le bassinet du côté droit, on trouve un caillot sanguin qui en remplit toute la cavité.

Les calices, les bassinets, les uretères et la vessie ne présentent aucune altération.

Obs. 56. — *Kystôme rénal.* — Brigidi et Severi. *Lo Spérimentale*, 1880.

Homme d'environ 50 ans, mort en décembre 1879, des suites d'une pneumonie croupale, dans le service du Dr Arcispedale. D'après le peu de renseignements recueillis, sa santé resta intacte jusqu'à 40 ans; il fut pris alors d'une fièvre typhoïde qui lui laissa une douleur profonde, presqne continue sans être trop vive, dans la région des lombes, et à droite dans la région hépatique. Le médecin traitant assure que, pendant le temps de son séjour à l'hôpital, le malade ne présenta pas de troubles de la miction; mais il ne put préciser la quantité d'urine émise par jour, à cause de l'état grave du malade, qui empêchait de la recueillir; les draps étaient abondamment mouillés et exhalaient l'odeur urineuse.

Autopsie. — Dans le foie (comme dans beaucoup de cas du même genre), se rencontraient un grand nombre de petits kystes. Chacun des reins avait à peu près le volume d'une tête de fœtus à terme ; le gauche pesait 890 gr., l'autre 810 gr. Leur surface était inégale, bosselée par un très grand nombre

de kystes, de volume varié et de couleur différente, grâce à la diversité de leur contenu. Les plus gros avaient le volume d'un œuf de poule; les plus petits, reconnaissables à l'œil nu, le volume d'un pois. Entre ces deux extrêmes s'en trouvaient de toutes dimensions, en sorte qu'à l'extérieur ne paraissait plus trace de parenchyme rénal. Le contenu de ces kystes était en partie trouble et semblable à une infusion de café, en partie limpide et d'apparence séreuse. Le bassinet et les uretères étaient un peu rétrécis.

A la coupe, la surface de section apparut composée exclusivement de kystes divisés en segments, plus ou moins fins près du hile et plus gros dans la partie périphérique. Les premiers semblaient provenir en majeure partie du tissu fibreux; mais les seconds offraient une coloration gris rosé, étaient durs, résistants, et, examinés à la loupe, on y voyait des kystes très petits.

Le liquide de nature variée, recueillie à la coupe, exhalait une odeur urineuse très nette; dans le liquide couleur café, on trouvait au microscope des éléments du sang, des cellules granuleuses et des cristaux de cholestérine: l'autre liquide laissait voir des gouttelettes de graisse, réunies pour la plupart en masses ovoïdes. Enfin le contenu de tous les kystes était très fluide, non filant ni colloïde et ne contenait pas de mucine.

Obs. 57. — *Dégénérescence kystique du foie et des reins.* — Juhel-Rénoy. *Revue de médecine*, 1881.

La nommée Adèle B.., 57 ans, entre à l'hôpital Lariboisière, le 23 juillet 1881, service du Dr Fernet, lit no 10. N'ayant jamais fait de maladie nécessitant l'alitement, cette femme fut prise sans cause connue ou appréciable pour elle, d'œdème des membres inférieurs il y a deux mois. Cet œdème ne tarda pas à devenir considérable, et gagna très promptement le haut des cuisses et la partie inférieure de l'abdomen. Avec ces symptômes se montraient de l'oppression et de la toux. Un médecin, mandé par la malade, diagnostiqua une « fluxion de poitrine » du côté droit, et fit poser un vésicatoire; l'état général ne s'améliorant pas, la malade se fit transporter à l'hôpital.

Etat actuel.— Malade en proie à une dyspnée épouvantable; parole entrecoupée, inintelligible; faciès d'asystolique. L'auscultation du cœur, quoique très difficile, vu la gêne respiratoire, ne confirme pas cette idée; car, de temps à autre, lorsque le malade respire moins bruyamment, on distingue nettement les bruits du cœur, qui paraissent normaux. D'ailleurs la main perçoit au niveau de la région précordiale un choc assez fort.

Appareil pulmonaire : matité des deux bases remontant jusqu'à l'épine de l'omoplate ; absence de vibrations thoraciques, égophonie, transmission de la voix chuchotée, en somme double pleurésie. Comme l'épanchement droit semble plus considérable et qu'il y a indication urgente d'intervenir, nous pratiquons la thoracentèse de ce côté. Un litre et demi de liquide, clair, citrin, est extrait, le soulagement obtenu, quoique certain, est peu considérable.

Le 24 au matin, le malade est un peu mieux, et l'on peut procéder à un examen plus minutieux. Pleurésie gauche remontant jusqu'à l'angle inférieur de l'omoplate. A droite, obscurité de la base, respiration dans les deux tiers supérieurs. Bruits du cœur éclatants ; impulsion cardiaque énergique, pas de souffle ni de frottements. Pouls assez petit, régulier.

Le foie déborde les fausses côtes, mais il est difficile de le limiter, à cause de l'œdème de la paroi abdominale. Anasarque généralisée. Distension extrême des membres inférieurs. L'abdomen est également le siège d'un gros œdème ainsi que les membres supérieurs, dans lequel le doigt s'enfonce avec une facilité extrême.

Urines en très petite quantité, troubles et contenant de fortes proportions d'albumine (le dosage, fait le lendemain, révèle la présence de 3 gr. 20 d'albumine pour 550 gr. d'urine), sang facilement reconnaissable. En présence de ces symptômes, le diagnostic fut : maladie de Bright et double pleurésie. Traitement : régime lacté, ventouse sèches.

Le 26. L'anxiété respiratoire est considérable, la quantité des urines devient excessivement minime. Une nouvelle thoracentèse, cette fois gauche, est pratiquée. On retire un litre de liquide clair ; mais la malade étant prise de toux pendant l'opération, on suspend la thoracentèse.

Le 28. La malade est de plus en plus dyspnéique ; une dose de 20 centig. feuilles de digitale, prise hier, n'a donné lieu à aucune diurèse ; infiltration œdémateuse des membres supérieurs augmente, et les épanchements se sont reproduits. La situation va s'aggravant ainsi, et la malade succombe le 31 au matin.

Autopsie, le 1er août. — A l'ouverture des plèvres, il s'écoule une notable quantité de liquide séro-fibrineux. Les poumons souples, crépitants, ne présentent que de la congestion des bases ; peu de fausses membranes, qui toutes sont molles, diffluentes, comme il arrive dans les pleurésies récentes. Le cœur, au contraire, présente les traces d'une symphyse cardiaque de date ancienne. L'adhérence des deux feuillets péricardiques est considérable, et s'étend à la presque totalité des viscères. L'appareil valvulaire est sain ;

le myocarde est jaune, décoloré, et sa coupe rappelle la dégénérescence granulo-graisseuse si connue.

Le foie est volumineux, et parsemé de nombreux kystes.

La face convexe présente à elle seule une quinzaine de ces productions. Tandis que la plupart d'entre eux ne dépassent pas les limites d'une noisette, il en est trois dont le volume est tel que nous hésitons à en faire des kystes séreux. L'un d'eux, le plus volumineux, atteint la grosseur d'une belle orange, situé au niveau de la jonction de la face convexe avec le bord inférieur, il déborde sur chacune de ces parties. La paroi externe est jaunâtre, et le liquide qu'il contient est à peu près incolore. Examiné par la chaleur et l'acide nitrique, il laisse précipiter des flocons d'albumine.

Examiné au microscope, on n'y trouve pas trace de cristaux ni de pigment biliaire, quelques globules sanguins, provenant de ce qu'au cours de l'autopsie, une petite quantité de sang a été introduite dans le verre où l'on recueillait le liquide. Inutile de dire que nulle part on ne trouve de crochets.

Les deux autres gros kystes présentent des caractères analogues, et sont situés, l'un sur le lobe de Spigel, l'autre à la partie supérieure du bord convexe. Le liquide présente les mêmes caractères. Lorsqu'on ouvre ces kystes, on voit que la paroi est lisse, unie, d'aspect blanc nacré ; elle rappelle à s'y méprendre la face interne de la dure-mère. Nulle part nous ne rencontrons de brides, des cloisons. Les plus volumineuses sont formées par une paroi unique, qui à l'œil ressemblerait à une sorte de dédoublement de la capsule de Glisson.

Sur la face convexe existent une multitude de petits kystes en miniature ; on dirait des bulles d'air ; lorsqu'on les pique, ils s'affaissent, en laissant écouler une gouttelette de liquide.

La coupe du foie démontre que l'affection envahit également le parenchyme de l'organe ; toutefois il semble que les kystes soient bien plus nombreux vers les parties superficielles. On note en différents endroits des bandes de tissu fibreux s'étendant un peu dans toutes les directions et près desquelles se voient de nombreux points blancs qui sont probablement des kystes au début. Les cellules hépatiques sont jaunâtres, brillantes, d'aspect graisseux, colorées en vert en quelques endroits. Les gros canaux biliaires sont libres, on n'y rencontre aucun calcul. De plus il n'existe aucun kyste à la face inférieure du foie, ce qui peut expliquer l'absence d'ictère.

Reins. — Assez volumineux ; transformés en grappes de raisin, tant les kystes dont ils sont parsemés sont nombreux. A la coupe, il est facile de se rendre compte de la désorganisation qui frappe l'organe. La substance corti-

cale est réduite à une mince bande, d'aspect blanc rosé ; le reste du rein est converti en kystes de grosseurs très variables. Le liquide de ces kystes est également très albumineux.

Examen histologique. — Sur une coupe du foie préalablement durcie examinée à un faible grossissement, on constate les particularités suivantes : L'aspect lobulé de l'organe ne paraît pas changé, au niveau de la ponction des lobules ; on remarque quelques points colorés en rose, formés de vaisseaux sanguins et biliaires entourés de tissu conjonctif. Si l'on examine ces points à un plus fort grossissement, un fait frappe dès l'abord : c'est l'ancienneté de la lésion attestée par la constitution du tissu conjonctif de ces îlots. Aussi bien au centre qu'à la périphérie, nous nous trouvons en effet en présence du tissu conjonctif fibrillaire, tissu fibreux adulte. A l'encontre de ce qui advient dans les cirrhoses, on ne peut rencontrer en aucun point la présence d'un tissu embryonnaire de nouvelle formation, indiquant le début de la lésion. Cette néoformation conjonctive est systématiquement en rapport avec les différents vaisseaux interlobulaires ; il en résulte donc que la forme générale du lobule hépatique n'est pas modifiée. Etudions maintenant les vaisseaux contenus dans l'espace interlobulaire.

Altération des canalicules biliaires au niveau des espaces. Ce qui frappe, c'est le grand nombre des canalicules biliaires qu'on rencontre à ce niveau. Un seul d'entre eux continue à être perméable et laisse voir la lumière du vaisseau entre les deux rangées de cellules épithéliales qui doublent sa paroi ; tous les autres sans exception sont obstrués et remplis de détritus épithéliaux et de pigment biliaire ; nous avons donc affaire à une angiocholite des canalicules interlobulaires. Autour de chacun de ces canaux existe un tissu conjonctif adulte, nettement fibrillaire, preuve évidente du travail irritatif qui s'est produit autour de chacun d'eux, travail lent et ancien, à en juger par la constitution de ce tissu conjonctif. Ces particularités ont été les mêmes sur toutes les coupes, fort nombreuses, examinées par nous ; nulle part, nous n'avons rencontré de tissu embryonnaire, indice d'un travail inflammatoire récent, en résumé péri-angiocholite d'ancienne date. Là ne se bornent pas les altérations biliaires, et, sans nous arrêter aux dilatations dont ces conduits sont le siège et sur lesquelles nous reviendrons ultérieurement, nous ferons remarquer que, outre les altérations dont ces canaux sont le siège, il semble qu'une néoformation biliaire se soit également produite. Outre leur grand nombre au niveau des espaces interlobulaires, nous avons rencontré au voisinage des grands kystes une série de canalicules biliaires de formation toute récente. En ces endroits, il était possible de saisir la transformation

des cellules hépatiques en épithélium des canalicules biliaires. On sait que cette opinion, avancée par Klener, a été reprise dans ces derniers temps par MM. Kelich et Kiener. Notre observation nous porte à admettre comme fort exacte l'opinion soutenue par ces auteurs, et la propriété assurément singulière qu'aurait la cellule hépatique de se transformer en épithélium des canalicules biliaires. Nous avons vu, sur plusieurs de nos coupes, une série de canalicules sans paroi propre, et dont la limite était établie nettement par une rangée de cellules ressemblant à s'y méprendre à celles qui doublent les canalicules biliaires normaux. Or il était facile de suivre les transformations qui amènent la cellule hépatique à devenir une cellule épithéliale. Ce fait est d'une importance considérable, puisqu'à lui seul il permet de considérer le foie comme une véritable glande en tube.

Quoi qu'il en soit, on peut résumer les altérations subies par les canalicules biliaires en quelques mots. C'est une néoformation de canaux biliaires suivie d'angio et péri-angiocholite, et, ainsi que nous allons le dire, aboutissant à la dilatation kystique.

Mais, avant d'entrer dans cette seconde partie, examinons rapidement les altérations de vaisseaux sanguins et des cellules hépatiques.

Lésions artérielles. — Endartérite oblitérante, et péri-artérite.

Lésions veineuses. — Légère endo et péri-phlébite porte ; mais pourtant ces altérations étaient minimes, comparées à celles dont les artères et les canalicules biliaires étaient le siège.

Altérations cellulaires. — Celles-ci étaient nombreuses au niveau des points enflammés. De nombreux globules graisseux infiltrent les espaces intercellulaires, qui eux-mêmes sont dilatés, indice certain d'une réplétion considérable des capillaires intercellulaires. Aussi de nombreuses cellules sont-elles déformées, aplaties, granuleuses, et la constatation de leur noyau est impossible. D'autres en assez grand nombre sont converties en petits blocs graisseux facilement reconnaissables à leur réfringence ; ces altérations sont répandues dans la moyenne partie du parenchyme hépatique, mais prédominent surtout au voisinage des kystes et des espaces interlobulaires.

Dilatation des canalicules biliaires. Formation des kystes. — Toutes les lésions que nous venons de décrire sont secondaires, si nous les comparons à celles qu'il nous reste à signaler, et dont l'importance est toute prépondérante ; ce sont elles en effet qui vont nous faire assister à la naissance de la lésion et du même coup éclairer la pathogénie de la dilatation kystique du foie.

Un grand nombre de canalicules biliaires sont le siège d'une dilatation

considérable, et cette disposition se rencontre surtout au voisinage des kystes. Comme il est facile de le voir, leur cavité est remplie de pigment biliaire et de détritus de cellules cubiques, détachées de la paroi.

Autour de ces canalicules existent de véritables trousseaux fibreux; aussi l'aspect général à un faible grossissement, est-il celui d'un tissu aréolaire. Chacun de ses canalicules atteint d'angio et de péri-angiocholite est un kyste en miniature, et, depuis cette simple dilatation jusqu'au kyste volumineux, décrit dans la relation de l'autopsie, on peut suivre l'intermédiaire. Est-il arrivé à complet développement, il présente une paroi épaisse, formée de couches concentriques de tissu fibreux, paroi tapissée à sa face interne de cellules épithéliales cubiques. M. Malany a observé des cellules caliciformes sur ces parois; nous n'avons pas eu l'occasion de faire semblable remarque. Mais, lorsque l'affection a atteint ce degré, il est presque impossible d'affirmer la constitution canaliculaire; seul, le revêtement épithélial plaide en faveur de cette interprétation.

Bien différent, au contraire, est l'examen d'un canalicule biliaire simplement dilaté. Ici, épithélium partout conservé, dilatation très manifeste, tissu fibreux environnant; tels sont les éléments qui constitueront plus tard la paroi des grands kystes, et il n'est pas jusqu'au pigment biliaire qu'on n'y retrouve. Or, qu'un de ces canalicules se dilate progressivement, et le kyste est constitué. Ce mode pathogénique, très simple à comprendre, est-il le seul qui puisse être invoqué? nous ne le pensons pas, et pour dire toute notre pensée, nous croyons qu'il est moins fréquent que celui qu'il nous reste à décrire.

Il arrive souvent, disons-nous, que, lorsqu'un canalicule biliaire a subi une dilatation plus ou moins considérable, il s'ouvre dans un conduit voisin, se réunit, et, de la fusion de ces deux kystes résulte une dilatation plus grande. M. Sabourin, qui a bien voulu examiner nos préparations, nous a confirmé dans cette opinion, et nous a dit avoir observé à différentes reprises cette fusion de petits kystes en un seul; de plus, il a pu voir à l'œil nu, sur la paroi de grands kystes, des détritus de cloisons, vestiges anciens de séparation des kystes.

Pour notre part, aucun de nos kystes ne présentait cette disposition, et c'est ce qui nous a fait supposer que la simple dilatation d'un canalicule pouvait aboutir à la formation d'un kyste; mais nous n'hésitons pas à formuler et à accepter cette théorie de la conglomération des kystes.

Lésions des reins. — Ce sont celles de la néphrite interstitielle au plus haut degré. Au niveau de la région corticale existe un tissu conjonctif

adulte, qui enserre les tubili contorti; la majorité de ces tubes est malade. Quelques-uns d'entre eux sont dilatés d'une façon considérable, et c'est bien certainement à ce niveau que se fait la dilatation kystique; à côté de ceux-ci, on voit que la plupart des tubes contournés sont au contraire rétrécis; plusieurs ont disparu pour faire place à du tissu fibreux. Les glomérules sont atrophiés, et la capsule de Bowmann considérablement hypertrophiée; en de multiples endroits, les vaisseaux glomérulaires ont disparu, et il ne reste que la membrane de Bowmann. Toutes les artères sont le siège d'une péri-artérite énorme; quelques-unes présentent en même temps les lésions de l'endartérite oblitérant complète. En résumé, néphrites interstitielles avec dilatation de quelques tubuli contorti, siège probable des kystes.

Obs. 58. — *Kystes multiples du foie et des reins.* — *Urémie.* — Babinski, *Soc. Anat.*, 1882.

La nommée Desvignes, Eugénie, âgée de 56 ans, entre, le 3 juin 1883, à la Pitié, dans le service de M. Cornil. Elle jouissait d'une santé parfaite, d'après ce qu'elle raconte, jusqu'à une époque qui remonte à 15 mois avant son entrée à l'hôpital; elle ne se rappelle avoir eu aucune maladie sérieuse dans sa vie, et n'indique aucune particularité à noter au point de vue des antécédents héréditaires. Il y a quinze mois environ, elle a commencé à se sentir malade, et voici les symptômes qu'elle a présentés depuis ce moment : affaiblissement général, amaigrissement, diminution de l'appétit, douleurs intermittentes dans le ventre et à plusieurs reprises métrorrhagies peu abondantes ; mais du reste, malgré la diminution progressive de ses forces, elle a pu continuer à vaquer à ses occupations, et il n'y a guère que huit jours qu'elle s'est vue obligée de renoncer à tout travail.

Il y a, en effet, huit jours, son affaiblissement a notablement augmenté, l'anorexie est devenue complète, un violent mal de tête s'est développé, et la malade a dû prendre le lit.

A son entrée, voici ce que l'on constate : la malade est dans un grand abattement, mais ses réponses sont très nettes, et elle donne d'une façon précise les renseignements que nous venons d'énumérer; elle se plaint en plus d'avoir une forte diarrhée. Le ventre est douloureux, surtout à gauche; à la percussion, on perçoit dans le flanc et la fosse iliaque gauche de la matité; à la palpation, on sent dans cette région une masse volumineuse, irrégulière, bosselée, arrondie aux deux extrémités, se délimitant bien

en haut et en bas, descendant presque jusqu'au ligament crural; dans la région lombaire, la tumeur n'est pas perceptible.

La région hépatique est légèrement douloureuse à la pression, mais le volume du foie ne paraît pas augmenté notablement.

A l'examen des urines, on trouve d'une part de l'albumine, de l'autre part des globules blancs, des globules rouges, et d'autres cellules plus volumineuses et de formes variées. Du côté du cœur, rien d'anormal. Dans la poitrine, on perçoit à droite des râles sibilants et sous-crépitants peu nombreux du reste. L'examen des autres organes ne donne rien de particulier à noter.

4 juin. Même état. L'urine des 24 heures est examinée au point de vue de l'urée : il y a 1 litre 1/2 d'urine, et 11 gr. d'urée par litre.

Le 5. Même état ; pourtant l'abattement devient plus considérable, mais l'intelligence est lucide.

Le 6. L'intelligence commence à se troubler ; la malade répond difficilement aux questions qu'on lui fait, et elle est très prostrée. Il survient de l'incontinence des urines et des matières fécales.

Le 7. La malade tombe dans le coma le plus absolu.

Le 8. La malade succombe.

Autopsie. — A l'ouverture de l'abdomen, les intestins, le grand épiploon, le péritoine apparaissent normaux; pas d'épanchement de sérosité. Ce qui frappe la vue tout d'abord, c'est le volume énorme des deux reins ; ils soulèvent le péritoine et toute la masse intestinale ; ils se réfugient sur la ligne médiane.

Le foie est augmenté de volume également, surtout dans le sens transversal. Sur son bord convexe, on observe une grande quantité de petits kystes en îlots, du volume d'une lentille à un petit pois. A la pointe du lobe gauche, on en voit de gros comme une noix ; l'un d'eux, gros comme un œuf de pigeon, est rempli d'une sérosité puriforme avec grumeaux.

La poche est anfractueuse, avec brides à la surface. Cette surface est blanche, comme fibreuse. Les autres kystes contiennent une sérosité limpide : la paroi, parfaitement lisse et très mince, est demi-transparente; pas d'épaississement autour d'eux. On retrouve ces mêmes kystes à la face inférieure. Le liquide de ces kystes se coagule par la chaleur. La veine porte, le conduit hépatique sont normaux. Il y a des calculs dans la vésicule biliaire, qui est atrophiée. Le cœur est gros, l'aorte suffisante, la mitrale normale. Le poumon gauche est sain. Le poumon droit a de l'emphysème du sommet, de la congestion à la base. La rate est moyenne. Artères et veines rénales normales.

Le rein droit est considérable, il a 23 centim. de longueur et pèse 980 gram. dépouillé. Tout le tissu rénal a fait place à des kystes innombrables, dont le volume varie d'une lentille à une noix, rien qui rappelle le parenchyme rénal. Le gauche, beaucoup plus gros, pèse 1680 gram.; il offre exactement le même aspect. Les ganglions prévertébraux ne sont pas altérés. L'utérus, les ovaires, la vessie sont normaux.

Examen histologique : Foie. — La paroi interne d'un des kystes imprégnée par le nitrate d'argent montre sur toute l'étendue une couche épithéliale. Les cellules de cette paroi, dissociées et colorées par le picro carmin, se présentent sous forme de cellules aplaties pour la plupart avec un noyau volumineux et ovoïde; quelques-unes de ces cellules sont cubiques ou cylindriques. Sur des coupes de ce foie, on voit que les cellules hépatiques et la forme des lobules sont à peu près normales; par places seulement, on voit le tissu conjonctif interlobulaire épaissi, et, au milieu de ce tissu, plusieurs conduits biliaires plus ou moins dilatés; dans quelques-uns de ces espaces interlobulaires, on trouve une ou deux cavités tapissées par un épithélium cubique et qui semblent être des kystes en voie de formation; sur les coupes pratiquées au niveau des grandes cavités kystiques, on voit que la paroi des kystes est constituée par une bande très mince de tissu conjonctif, tapissé à sa surface interne par des cellules plates.

Reins. — L'imprégnation par le nitrate d'argent, de la surface interne des kystes, montre, comme pour les kystes du foie, un pavé épithélial qui la tapisse et, par la dissociation, on trouve des cellules aplaties et quelques cellules cubiques. Sur les coupes faites dans les portions des reins qui ne sont pas encore kystiques, à l'œil nu, on voit que le tissu conjonctif occupe une étendue très considérable; le tissu propre du rein est notablement modifié; la plupart des tubes sont atrophiés, étouffés par le tissu conjonctif; dans certains points, au contraire, on trouve des îlots constitués par des tubes dilatés, entourés par une zone de tubes atrophiés; enfin on trouve, par places, des cavités plus ou moins considérables, tapissées par un épithélium cubique et qui semblent être des kystes en voie d'accroissement et de provenance tubulaire.

Obs. 59. — *Dégénérescence kystique du foie et des reins.* — Sabourin. *Archives de gynécologie*, 1882.

Femme de 40 ans, qui fut ramassée dans le coma sur la voie publique, et apportée à l'hôpital Lariboisière en décembre 1874, service de M. Maurice Raynaud.

Elle mourut dans la journée, sans qu'on ait pu avoir d'autres renseignements sur son compte. L'urine retirée de la vessie contenait des traces d'albumine.

Autopsie. *Foie.* — Pèse 6 kilog. Il est couvert d'une multitude de kystes à contenu transparent ou rouge brunâtre dont quelques-uns ont le volume d'une orange. A la coupe, c'est un véritable amas de poches isolées ou accolées les unes aux autres, quelquefois cloisonnées incomplètement. Elles sont entourées d'une capsule assez mince, très résistante. Là où les gros kystes ne confluent pas, le tissu du foie apparaît sans altération notable, formant comme le stroma qui sépare toutes ses cavités. Çà et là il y a des traces de tissu hépatique ou l'on ne trouve que des kystes miliaires, ou encore de petits points blancs paraissant accolés aux espaces portes.

En quelques points, il y a des infiltrations hémorrhagiques, et ailleurs ce sont des îlots bien délimités ayant à la coupe l'apparence du foie muscade; dans le voisinage, on trouve quelques vaisseaux oblitérés par un caillot sanguin.

L'examen à l'état frais du liquide des kystes a montré comme éléments principaux : dans tous les kystes, des lamelles d'épithélium soit cubique, soit complètement pavimenteux ; des masses de détritus granuleux très fins, des globules rouges du sang en plus ou moins grand nombre. Dans les kystes à liquide coloré, des quantités de globules sanguins, et des lamelles de cholestérine ; enfin des traînées jaunâtres d'apparence mucoïde, rappellent la matière colorante de la bile, et de vrais blocs réfringents jaunâtres ou verdâtres. Il n'existe au niveau du bile rien d'anormal ; les grosses voies biliaires ne paraissent pas dilatées, la vésicule contient de la bile un peu claire.

Reins. — Les deux reins sont énormes ; ils pèsent 600 à 650 gr. Ils sont transformés en un amas de kystes ressemblant à une grappe de raisin à grains très serrés. Les kystes sont transparents, ou rougeâtres, ou blanchâtres. L'altération est la même sur les coupes. Çà et là, il y a des régions où le tissu rénal encore reconnaissable ne contient que des kystes miliaires,

L'examen microscopique du liquide des kystes montre des quantités de détritus granuleux, quelques corpuscules de pus, des globules rouges, et quelques débris de lamelles épithéliales à cellules pavimenteuses ou un peu cubiques.

Aucun obstacle sur le trajet des voies d'excrétion de l'urine. La vessie paraît saine.

Obs. 50. — Chotinsky. Th. de Derne, 1882, 4e obs.

Femme de 54 ans, admise à la clinique du professeur Kocher pour un sarcome myélogène de l'humérus : désarticulation de l'épaule. Les suites en furent défavorables, et la mort survint au milieu de phénomènes d'épuisement et de collapsus. Dans l'histoire de la malade, il n'y a à signaler que peu de choses se rapportant à l'altération des reins. L'augmentation de volume des reins était perçue à la palpation. L'urine contenait un peu d'albumine, de rares cylindres hyalins ou granuleux, un assez grand nombre de globules blancs, quelques globules rouges, la plupart ratatinés, quelques cellules épithéliales et beaucoup de détritus.

Autopsie (24 heures après la mort). — Amaigrissement considérable; muscles pâles, secs. Le genou gauche est fléchi à angle obtus, ankylosé, et porte une cicatrice sur sa face antérieure. Dans la cavité abdominale, on ne trouve pas de liquide. Le cœcum est adhérent à la paroi latérale de l'abdomen. L'utérus est rejeté complètement de côté, et comprimé contre la paroi droite du bassin. A la place des reins, on trouve de grosses tumeurs, dont la surface est composée de kystes à contenu clair. Une partie de la tumeur droite est à découvert, pendant que la gauche est cachée par l'intestin.

Dans les cavités pleurales, pas de liquides. Le poumon gauche est un peu adhérent.

Dans le péricarde environ 100 c.c. de sérosité limpide. Cœur petit, de consistance ferme. A gauche, un peu de sang liquide; à droite, un peu plus. Valvules normales. Cavités petites. La paroi du ventricule gauche mesure 15-16 millim., celle du ventricule droit, 2 millim. 1/2. Le myocarde est de couleur légèrement brune, de consistance ferme.

Poumon gauche : Lobe inférieur dur, hépatisé dans presque toute son étendue, d'un gris rosé, légèrement granuleux. Des bronches s'écoule une grande quantité de liquide purulent. La muqueuse bronchique est très rouge, recouverte de pus.

Poumon droit : Pas d'hépatisation. Bronchite, comme à gauche.

La rate est entourée d'adhérences. Le long de l'artère splénique, à environ 7 cent. de la rate, existe une tumeur ronde, grosse deux fois comme une noix, qui paraît être un anévrysme de l'artère splénique. A sa face interne on trouve un thrombus gris et brun. L'artère est fortement flexueuse athéromateuse. La rate est un peu grosse, dure; les follicules sont peu

nets, sur la coupe, on voit un grand nombre de petits tubercules de couleur jaune, de consistance calcaire.

A la place du rein gauche, existe une grosse tumeur (15 cent. de long, 8 de large). La surface ne se compose que de kystes de grosseur variée ; les plus gros ont le volume d'une noix, ou un peu plus. Le contenu est clair, légèrement jaunâtre. La surface de coupe se compose de kystes semblables. On ne peut plus rien reconnaître du tissu normal du rein. Par places, on trouve dans les petits kystes une masse opaque, brune demi-liquide. L'uretère est très petit.

La tumeur du côté droit présente les mêmes altérations, avec cette différence que çà et là il existe encore de petits îlots de substance rénale reconnaissable. L'uretère est double.

Dans le foie, nombreux kystes. Dans l'estomac, contenu muqueux. La muqueuse est pigmentée dans toute son étendue de petites taches rondes, bleuâtres. Dans le duodénum et la partie initiale du jéjunum, même coloration de la muqueuse. Plus bas, les valvules conniventes sont œdématiées et colorées par la bile.

Dans la vessie, urine trouble, avec sédimeunt épais ; muqueuse non altérée. Dans la cavité utérine, mucus de l'orifice du museau de tanche, et dans la partie supérieure du vagin, quelques ulcérations à bords rouges et à fond uni. Dans le cerveau, anémie et œdème de la substance cérébrale.

Examen du contenu des kystes, par le professeur Nencki : Petite portion prise avec soin dans les kystes, à l'aide de la pompe. Volume : 122 c. c. ; poids spécif. 1,0175 ; réaction légèrement alcaline, odeur un peu urineuse. Par l'acide acétique en excès, léger trouble, floconneux, indiquant une petite quantité de mucus. La quantité d'albumine mesurée par le coagulum obtenu dans 10 c. c. = 3,389 0/0. Chlorure de sodium. Acide urique, obtenu en cristaux caractéristiques sous le microscope, et donnant la réaction de la murexide. Pas d'urée.

D'après cette analyse, le liquide peut être considéré comme un liquide séreux, mélangé en proportion minime à l'urine.

Examen histologique. — Dans beaucoup de kystes, gros et petits, la paroi est traitée à l'état frais par le nitrate d'argent ; partout, sans exception, on trouve un épithélium, à cellules petites, polyédriques, un peu allongées, en grand nombre de coloration brun foncé. Dans d'autres kystes, les cellules étaient grosses, de forme très irrégulière, fréquemment avec des contours onduleux.

Dans le peu qui restait de tissu rénal, on trouvait partout le stroma épaissi,

et par places une dégénérescence fibreuse des glomérules ; les points, dans lesquels les canaux urinifères étaient comprimés par la prolifération du stroma, n'étaient que fort peu étendus. Au contraire, l'augmentation de volume des autres glomérules, de même que l'élargissement des canaux urinifères étaient fortement accusés. Ces derniers atteignaient fréquemment un diamètre de 0,15, dans les points où leur épithélium pouvait avoir 0,04 à 0,06. Parmi les glomérules, n'étaient pas rares ceux qui atteignaient 0,4 millim. en diamètre : leur volume était donc accru d'une façon extraordinaire.

On étudia d'un peu plus près la structure de ces glomérules par la méthode que Langhans a indiquée dans son travail sur les altérations des glomérules dans la néphrite. Après séjour dans l'acide chromique, ils furent dissociés après forte imbibition par le carmin, sous le microscope simple, et l'épithélium des capillaires chassé au pinceau. Cela réussit très bien ; les épithéliums étaient très beaux et volumineux, les capillaires contenaient beaucoup de corpuscules incolores et aussi rouges, ils étaient complètement perméables, et il n'y avait aucune trace d'un bouchon de protoplasma granuleux les remplissant.

Ces phénomènes du côté des canalicules urinifères et des glomérules indiquaient un actif processus de prolifération.

Dans le foie existait une riche collection de kystes, comme cela se voit souvent avec la dégénérescence kystique des reins, sans que l'on sache le lien des deux phènomènes. L'examen des kystes du foie donna les résultats suivants : leur grosseur varie ;les plus gros atteignent en diamètre de 3 à 4 c., les plus petits sont encore visibles à l'œil nu. Ils sont en partie isolés, ou en petits groupes situés immédiatement sous le péritoine, en partie aussi dans la profondeur. Là aussi la paroi fut, à l'état frais, dans beaucoup de kystes, traitée par le nitrate d'argent, et avec le même résultat que pour les kystes des reins; de grosses cellules polyédriques à contours réguliers ou des cellules plus petites étaient colorées; dans plusieurs kystes, ces dernières étaient dissiminées à intervalles réguliers entre les grosses cellules. L'examen après durcissement montra que l'épithélium était en moyenne partie mince et plat, mais que dans les petits kystes isolés, il se composait de cellules volumineuses, cylindriques.Il n'y avait aucun doute, d'après ce fait,que les kystes ne provinssent des canaux biliaires, et non des lymphatiques, d'autant plus que l'on pouvait reconnaître nettement la liaison de certains de ces petits kystes avec des canalicules biliaires encore caractérisés. Ces kystes se distinguent aussi des autres kystes du foie, tapissés d'épithélium vibratils, et qui d'après cela sont considérés par beaucoup d'auteurs comme

d'origine fœtale. Leur épithélium ressemble tout à fait à celui des kystes du rein. Ils sont donc attribuables comme ces derniers à un processus de prolifération. Ce qui confirme encore cette opinion, c'est que, dans la paroi fibreuse des petits kystes, on trouve souvent une grande quantité de corps de canalicules biliaires très larges.

Pour le reste, la substance hépatique est entièrement normale.

Nulle part on ne constate des traces de prolifération conjonctive.

Obs. 61. — Wagner. *Deutsch Zeitschrift für Chirurgie*, 1886.

Müller, Marie, 41 ans, femme d'un charron, admise le 3 juillet, morte le 13 juillet 1885. Hérédité tuberculeuse. En 1871, éruptions cutanées qui durèrent six mois. Autrement toujours bien portante.

12 accouchements, et plusieurs fausses couches.

Le 26 juin 1885, malaise soudain, soi-disant après un refroidissement. Frissons, douleurs dans l'abdomen, vomissements, diarrhée. S'alite aussitôt. La diarrhée et les vomissements s'apaisent au bout de quelques jours.

Pas de maladie dans la maison de la malade.

A cause de sa grande faiblesse, on la reçoit à l'hôpital.

Etat actuel. — Femme de force moyenne, maigre, apathique. Intelligence de temps en temps un peu obnubilée.

Rate gonflée ; météorisme.

Urine jaune clair, légèrement trouble, environ 1 litre. Densité 1009. Petite quantité de sédiment. Traces d'albumine. Sans le microscope, l'urine contient des cylindres, en masses, très épais, fortement granuleux, quelques globules blancs, pas de globules rouges. Pas d'œdème. La malade est enceinte de 6 mois.

7 juillet. Taches rosées douteuses ; 1 ou 2 selles typhiques. Tempér. le soir, 39°,5 ; le matin, 37°,38.

Le 9. Accouchement prématuré, tout à fait subit, d'un enfant d'environ six mois, non viable, qui meurt au bout de dix minutes. Hémorrhagie assez considérable. Placenta complet.

Le 11. Encore un peu d'hémorrhagie. Utérus contracté.

L'urine a ses qualités normales, environ 1 litre ; densité : 1006-1009. Minime quantité d'albumine. L'urine est seulement un peu plus trouble, et plus brune ; elle contient encore des cylindres très nombreux et très épais.

Le 13. Affaiblissement très marqué du cœur ; pas de phénomènes urémiques. La malade meurt dans un état d'épuisement complet.

L'AUTOPSIE donna les résultats suivants : Colo et iléo-typhus : ulcérations en voie de cicatrisations isolées dans le cœcum, nombreuses dans les 2/3 inférieurs de l'iléon. Gonflement hémorrhagique mou des glandes iléo-cœcales. Inflammation diphthéritique de l'utérus puerpéral. Rate fortement tuméfiée. Reins kystiques volumineux. Kystes nombreux dans le foie.

Emphysème, œdème et engorgement pulmonaire, infiltrations lobulaires, isolées, en voie de transformation purulente, dans les lobes inférieurs du poumon droit; atélectasie étendue dans la moitié inférieure du poumon gauche. Cœur normal.

L'*examen macroscopique* du foie et des reins fournit les notions suivantes : Foie congestionné, dur, parsemé de nombreux lymphômes, ayant jusqu'à la grosseur d'une tête d'épingle. Dans le tissu interstitiel se trouvait partout, mais surtout dans le lobe gauche, des kystes de la grosseur d'une tête d'épingle à une cerise, en partie isolés, en partie confluents. Ils sont remplis d'un liquide clair comme de l'eau, et recouverte en dedans d'une membrane unie et pâle. Dans le lobe gauche, se trouve un kyste de la grosseur d'un œuf de poule.

Rein plus volumineux de moitié qu'à l'état normal, et occupé par un grand nombre de kystes, plus nombreux toutefois dans la substance médullaire que dans la substance corticale, et du volume d'un pois à celui d'une cerise. Ils sont partout nettement circonscrits, recouverts d'une membrane unie et d'aspect séreux, et remplis d'un liquide en partie clair comme de l'eau, en partie trouble et brunâtre. Ces derniers présentent la consistance d'un mucus épais.

On ne peut observer de communication entre les kystes et le bassinet ou les calices; ces derniers présentent partout leur configuration normale; il en est de même des uretères et de la vessie.

Examen microscopique. — En dehors des gros et petits kystes, se trouvent, occupant le tiers de la surface de coupe, des places obscures striées et dentelées où le tissu interstitiel paraît fortement infiltré de petites cellules. Cette prolifération de noyaux, très riche par places, ne présente aucune ressemblance avec les dépôts de cellules lymphatiques qui sont fréquemment observés dans la néphrite typhique. On y trouve aussi des artérioles très allongées et à paroi musculaire épaisse.

Les places claires et visibles à l'œil nu, sont constituées par des canalicules urinifères, fortement dilatés. Dans un grand nombre d'entre eux, on trouve des cylindres hyalins très épais, qui souvent sont encore entourés de l'épithélium des canalicules.

Un certain nombre de zones obscures et striées, signalées plus haut, sont

presque entièrement fibreuses. Quelques-uns des glomérules qui s'y rencontrent paraissent beaucoup plus petits, et aussi les canalicules urinifères y sont étroits, sans lumière. Quelques canalicules isolés très larges présentent des extravasations sanguines, et à côté des cylindres épais de nombreux globules purulents, processus que l'on peut fort bien rapporter à l'infection typhique. Les kystes de volume différent, qui présentent par places sur leur paroi un épithélium plat, contiennent des masses d'aspect colloïde.

Ce qui prouve que le processus kystique n'est pas terminé, mais est toujours en voie d'évolution, c'est que l'on trouve par places des kystes en voie de transformation : ainsi, des sinus et des diverticulums des canalicules urinifères non encore complètement clos, etc.

Obs. 62. — *Maladie kystique des reins et du foie.* — Pye-Smith. *The British medical Journal*, 1881.

Homme de 50 ans, ivrogne, qui toussait depuis quelques années, et mourut d'une pneumonie chronique interstitielle. Pendant la vie, la tension artérielle était augmentée, l'urine était pâle, d'une densité faible, et donnait ordinairement une trace d'albumine.

Bien que le malade soumît ses reins à de fréquentes épreuves, à cause de ses habitudes d'ivrognerie, il n'avait jamais souffert d'aucun symptôme rénal, et mourut sans aucun signe d'empoisonnement urémique.

Autopsie. — Les deux reins sont en pleine dégénérescence kystique. Le foie contient un large kyste et quelques autres plus petits.

CONCLUSIONS

Sous le titre de gros rein polykystique il y a lieu de décrire une forme de tumeur rénale nettement caractérisée au double point de vue anatomique et clinique.

Anatomiquement, s'il faut peut-être réserver une place à l'hypothèse d'une lésion congénitale persistante, il est très probable, sinon démontré, que, dans la grande majorité des cas, c'est au type de l'épithélioma mucoïde que l'affection doit être rapportée.

Cliniquement, on retrouve la symptomatologie presque entière des tumeurs solides du rein, mais avec des traits atténués et un cachet spécial, et surtout avec une évolution lente, qui permet des trèves prolongées et se juge très souvent par un dénouement subit.

Presque constamment bilatéral, le volume du gros rein polykystique est suffisant, dans un certain nombre de cas, pour permettre à une exploration physique attentive de porter plus souvent, croyons-nous, qu'on ne l'a fait jusqu'ici, un diagnostic précis. C'est surtout quand la tumeur, dure et vaguement fluctuante, se perçoit bien d'un seul côté, que la nécessité d'un examen rigoureux s'impose.

En effet, la bilatéralité des lésions condamne toute intervention radicale à une issue rapidement mortelle.

BIBLIOGRAPHIE

Nous ne répéterons pas ici les indications bibliographiques données en tête de chaque observation.

Boyer. — *Traité des maladies chirurgicales.*

Rayer. — *Traité pratique des maladies des reins*, t. 3.

Virchow. — *Traité des tumeurs.*

Erichsen. — Uber Nierencysten. *Arch. für path. Anat.*, 1864.

Hertz. — Uber Nierencysten. *Arch. für path. Anat.*, 1865.

Touren. — *Les kystes des reins.* Th. de Paris, 1865.

Spencer Wells. — Sur le diagnostic différentiel des kystes et tumeurs des reins et de l'ovaire. Analyse, in *Gazette hebdomadaire*, 1867.

Jaccoud. — *Clin. de la Charité*, 1867, p. 735.

Rathery. — *Essai sur le diagnostic des tumeurs abdominales chez les enfants.* Th. de Paris, 1870.

Lancereaux. — Art. Rein. *Diet. Dechambre*, 1875, et *Traité d'anatomie pathologique.*

Fontan. — *Sur les kystes du rein.* Th. de Paris, 1875.

Lecorché. — *Traité des maladies des reins.*

Laveran. — De la dégénérescence kystique des reins chez l'adulte. *Gaz. hebdom.*, 1876.

Michalowicz. — *Dégénérescence kystique du foie et des reins.* Th. de Paris, 1876.

Chappuis. — *Du traitement chirurgical des tumeurs fluctuantes du rein.* Th. de Paris, 1877.

Decaudin. — *Concomittance des maladies du foie et des reins.* Th. de Paris, 1877.

Courbis. — *Contrib. à l'étude des kystes du foie et des reins, et des kystes en général.* Th. de Paris, 1877.

Cazeaux. — *Quelques considérations sur les kystes du rein chez l'enfant.* Th. de Paris, 1878.

Bornhaupt. — Sur la pathogénie des maladies chirurgicales des reins. *Saint-Pétersb. medicinische Wochenschrift.* 1879.

De Lamer. — *Contrib. à l'étude clinique des kystes du rein.* Th. de Paris, 1880.

Cornil et Ranvier. — *Tr. d'histologie pathologique.*

Cornil et Brault. — *Etude sur la pathologie du rein.*

Brigidi et Severi. — Contributo alla pathogenesi delle cysti renali. *Lo Sperimentale*, 1880.

Strübing. — Zur symptomatologie der cystösen Nierendegeneration bei Erwachsenden. *Deutsches Arch. für clin. medicin.*, 1881.

Sabourin. — Contribution à l'étude de la dégénérescence kystique du foie et des reins. *Archives de physiologie*, 1882.

Chotinski. — *Uber Cystenniere.* Th. de Berne, 1882.

Pawlowsky. — Zur Frage über cystoïde degeneration beider Nieren. *Saint-Petersb. medicin. Woch.*, 1879.

Leichtenstern. — *Deutshe medicin. Woch.*, 1884.

Wagner. — Contrib. à la chirurgie des reins. *Deutsche zeitschrift für Chirurgie*, 1886.

Brodeur. — *De l'intervention chirurgicale dans les affections des reins.* Th. de Paris, 1886.

Hommey. — *Contrib. à l'étude anatomique de la maladie kystique du rein.* Th. de Paris, 1887.

J. Bœckel. — *Et. sur les kystes hydatiques du rein au point de vue chirurgical*, 1887.

Guillet. — *Des tumeurs malignes du rein.* Th. de Paris, 1888.

Vu : le Doyen,
BROUARDEL.

Vu par le président de la thèse,
VERNEUIL.

Vu et permis d'imprimer :
Le vice-recteur de l'Académie de Paris,
GRÉARD.

IMPRIMERIE LEMALE ET Cie, HAVRE